Aus der Medizinischen Tierklinik der Universität München
(Vorstand: Professor Dr. J. Nörr)

Untersuchungen über Zusammenhänge zwischen Iriszeichen und Organkrankheiten beim Hund.

Dissertation

zur Erlangung des akademischen Grades eines Doktors
der Veterinärmedizin der Tierärztlichen Fakultät der
Ludwig-Maximilians-Universität zu München

vorgelegt von

Kurt Neher
bestallt. Tierarzt aus Schramberg

München 1939.

Aus der Medizinischen Tierklinik der Universität München
(Vorstand: Professor Dr. J. Nörr)

Untersuchungen über Zusammenhänge zwischen Iriszeichen und Organkrankheiten beim Hund.

Dissertation

zur Erlangung des akademischen Grades eines Doktors der Veterinärmedizin der Tierärztlichen Fakultät der Ludwig-Maximilians-Universität zu München

vorgelegt von

Kurt Neher
bestallt. Tierarzt aus Schramberg

München 1939.

Gedruckt
mit Genehmigung des Dekans der Tierärztlichen Fakultät
der Universität München.

Dekan: Professor Dr. Ernst.
Berichterstatter: Professor Dr. Nörr.
Tag der mündlichen Prüfung: 7. Februar 1940.

R. UNIV.
BIBLIOTHEEK
LEIDEN

Meinen lieben Eltern

in Dankbarkeit gewidmet!

Einleitung.

Durch die Volksgesundheitswacht (Zeitschrift des Sachverständigenrates für Volksgesundheit bei der Reichsleitung der NSDAP.) H. 16, Jg. 38, wurde die Frage der Irisdiagnose neuerdings einer kritischen Betrachtung unterzogen und die Anregung zu Untersuchungen auf diesem Gebiet gegeben.

Herr Professor Dr. Nörr stellte mir die Aufgabe, als Beitrag zur Klärung dieser Frage beim Hund Untersuchungen anzustellen über etwaige Zusammenhänge zwischen Iriszeichen und Organveränderungen.

Anatomie und Physiologie der Iris.

Die Iris, der vorderste Abschnitt der mittleren Augenhaut, ist als bewegliche Blende der Linse vorgelagert. Sie bildet nach Ellenberger-Baum (4) die Fortsetzung der Grundplatte des Corpus ciliare und legt sich in Form einer mit einer zentralen Öffnung, der Pupille, versehenen Scheibe vor die Linse. Man unterscheidet an ihr eine corneaseitige und eine linsenseitige Fläche, ferner den mit der Chorioidea in Verbindung stehenden peripheren Ciliarrand und den die Pupille begrenzenden Pupillarrand. Die Vorderfläche der Iris wird nach Martin (12) und Ellenberger-Baum (4) eingeteilt in die schmale glatte Pupillarzone, Annulus iridis minor, und die breitere Ciliarzone, Annulus iridis major. Die Grenze bildet eine feingezackte Linie parallel laufend zum Pupillarrand. Die Grundlage dieser Linie bildet der kleine Gefäßkranz der Iris, der Circulus arteriosus iridis minor (Martin, 12). Die Struktur der Vorderfläche der Iris ist nach Ellenberger-Baum und Jakob (11) uneben und mit mehreren ovalen, zur Pupille konzentrischen dunklen Ringen versehen. Martin schreibt dazu: „Die Iris zeigt eine Menge feiner Fältchen, Plicae iridis, von denen einige bei jeder Weite der Pupille vorhanden sind, Strukturfalten, während andere durch den Kontraktionszustand der Iris bedingt werden und daher Kontraktionsfalten heißen."

Farbe und Pigmentgehalt der Iris sind bei den einzelnen Tierarten verschieden. Nach Jakob (11) ist beim Pferd die Farbe meist braungelb, beim Rind dunkelbraun, beim Hund braun bis braungelb, bei der Katze grüngelb bis blaugrün. Nach Wagner (23) kann beim Hund eine einheitliche Irisfarbe nicht festgestellt werden. Vielmehr findet man hier 3 Farbzonen, von denen die innerste meist dunkel, die mittlere heller und die äußere wieder dunkler ist. Dieselben Beobachtungen konnten bei den vorliegenden Untersuchungen gemacht werden.

Nach Ellenberger-Baum (4) zeigt die Iris, von außen nach innen betrachtet, folgende Schichten:

1. die Endothelschicht,
2. die äußere Grenzschicht,
3. die Haupt- oder Gefäßschicht. Sie besteht aus dem an Gefäßen und Pigmentzellen reichen Irisstroma und Muskulatur. Die Gefäße sind radiär angeordnet. Sie bilden am Ciliarrand den Circulus arteriosus iridis major, nahe der Pupille den Circulus arteriosus iridis minor. Dieser bildet, wie schon vorher erwähnt, die Grundlage der Grenzlinie zwischen Annulus iridis major und minor,
4. die radiär gestreifte nicht pigmentierte innere Grenzschicht (Bruchsche Membran),
5. eine starke innere Lage von Pigmentepithelzellen, die mit dem äußeren Pigment das Stratum pigmenti iridis bilden.

Die Veränderungen der Iris werden nach Ellenberger-Scheunert (5) durch zwei entgegenwirkende Muskeln hervorgerufen: den Pupillenverengerer, Sphincter pupillae, der die Pupille kreisförmig umgibt, und den Erweiterer, Dilatator pupillae bzw. Membrana dilatatrix. Der Sphincter pupillae wird vom Nervus oculomotorius, der Dilatator vom Nervus sympathicus innerviert. Das Reizleitungszentrum liegt für den Oculomotorius im Oculomotoriuskern, für den Dilatator im Halsmark. Jakob (11) schreibt über die Innervation der Iris folgendes: „Die Nerven der Iris entstammen dem Plexus gangliosus, welchen die Nervi ciliares im Ciliarmuskel bilden Von hier aus ziehen markhaltige Fäden ins Innere der Iris und bilden dort 1—2 konzentrische Ringgeflechte."

Die beiden Nerven Oculomotorius und Sympathicus sind nach Ellenberger-Scheunert (5) dauernd im Tonus. Als Ursache dieses Zustandes sind beim Nervus oculomotorius vom Nervus opticus ausgehende Dauerimpulse anzusehen. Beim Nervus sympathicus handelt es sich um automatische Reize. Der Sympathikus ist von geringem Einfluß auf die Pupille. Bei der Pupillenerweiterung nach sensiblen und zentralen Reizen handelt es sich um Nachlassen des Sphinctertonus, dessen Steigerung Verengerung der Pupille bedingt. Der Reiz, welchen die Irisbewegung am Auge auslöst, wird aufgenommen von der Netzhaut und wird vom Nervus opticus weitergeleitet.

Die Blutversorgung der Iris erfolgt nach Jakob (11) durch einen arteriellen Gefäßkranz, der seine Zufuhr aus den langen hinteren Ciliargefäßen (Arteriae ciliares posteriores longae) erhält, die von der Arteria ophthalmica abstammen.

Die Venen setzen sich mit den aus dem lockeren Kapillarnetz entstehenden Venen in Verbindung, verlaufen anastomosierend in radiärer Richtung zur Irisbasis und vereinigen sich mit denen des Corpus ciliare; sie münden zunächst in den Plexus venosus Hovii, schließlich in die Venae verticosae (Wirbelvenen).

Die Geschichte der Augendiagnose.

Zahlreiche Heilpraktiker und auch Ärzte bedienen sich zur Feststellung von Krankheiten, teils ausschließlich, teils zusätzlich neben anderen diagnostischen Methoden, der Irisdiagnose. Sie erklären, daß sie Vererbung und Krankheitsanlagen, Krankheitsbereitschaft sowie auch alle Krankheiten und Körperschäden an Hand bestimmter Iriszeichen feststellen können.

Als Gründer der systematisch ausgebauten Irisdiagnose wird Ignaz von Pecely angesehen. Als elfjähriger Knabe machte er folgende Beobachtung: Eine eingefangene Eule hatte sich ihm so tief in den Arm gekrallt, daß er, um freizukommen, der Eule einen Fuß abbrechen mußte. In diesem Augenblick soll in der Iris derselben Körperseite ein schwarzer Strich aufgetreten sein. Später als Student und Arzt machte er weitere Beobachtungen in den Augen seiner Patienten und kam schließlich zur Überzeugung, daß zwischen den Zeichen der Iris und organischen Verletzungen oder funktionellen Störungen gewisse Zusammenhänge bestehen. Seine Erfahrungen und Beobachtungen hat er in folgenden Lehrsätzen zusammengefaßt.

1. Die dem Organismus zustoßenden Schäden hinterlassen am Gewebe der Regenbogenhaut bleibende Schäden an identischen Stellen, immer am identischen Orte der Iris.
2. Die Veränderungen, die den Körper treffen, hinterlassen Spuren im Irisstroma.
3. Die Lage der Zeichen ist bei den nämlichen Organveränderungen die nämliche; es müssen also Organfelder vorhanden sein.

Im Jahre 1882 erschien seine erste Schrift unter dem Titel: „Entdeckungen auf dem Gebiete der Natur- und Heilkunde. Anleitung zum Studium der Diagnose aus den Augen" (zit. nach Schulte, 19).

Eine Reihe von Ärzten des In- und Auslandes befaßte sich in den folgenden Jahren mit diesen Entdeckungen, vor allem waren es homöopathische

Ärzte, wie Fischer-Berlin, Grubemann-St. Gallen, Schlegel-Tübingen, Stiegele-Stuttgart, Walz u. a. mehr. Die Genannten begaben sich zum Teil persönlich nach Budapest, um von Pecely selbst in die Praxis der Augendiagnose eingeführt zu werden. — In den nächsten Jahrzehnten entstand eine Reihe von Werken und Schriften über die Augendiagnose, teils von Ärzten, teils von Laien verfaßt. Als Bahnbrecher der neuen Lehre wird der schon oben erwähnte Schlegel, Augenarzt aus Tübingen, genannt. Er schreibt im Jg. 1886 der Hom. Monatsbl. Stuttgart unter dem Titel: „Dr. Ignaz Pecelys Stellung in der Homöopathie" folgendes:

„Ich konnte mich von der tatsächlichen Richtigkeit wesentlicher Teile der Pecelyschen Augendiagnose überzeugen. — In Pecelys Fall sind es wahrscheinlich die Gefäßnerven, deren Hauptvertreter der Sympathicus ist, welche nach Verletzungen und Strukturveränderungen der von ihnen versorgten Teile eine m. o. w. beschleunigte reflektorische Einwirkung auf die Faseranordnung der Iris ausüben und damit ‚Zeichen' schaffen."

Im Jahre 1893 erscheint von dem dänischen Forscher Liljequist (zit. nach Schulte, 19) ein Werk, betitelt: „Die Diagnose aus den Augen". Liljequist gilt als zweiter Entdecker der Augendiagnose, da er seine Beobachtungen unabhängig von Pecely machte.

Als eifrigster und erfolgreichster Forscher auf dem Gebiet der Augendiagnose wird Thiel-Boppard angesehen. Als früherer Volksschullehrer widmete er sich der iridologischen Forschung und ist auf Grund seiner von ihm entdeckten „Odgesetze" Schöpfer eines Irisschlüssels zur Feststellung der Organfelder in der Iris.

Pastor Felke, bekannt durch den „Felke-Prozeß", war Heilpraktiker und Augendiagnostiker. Durch diesen Streitfall ist die Augendiagnose allgemein volkstümlich geworden. Seine Erfahrungen sind in einem Werk von Müller (zit. nach Schulte, 19) niedergelegt: „Die Augendiagnose bearbeitet nach Pastor Felkes Grundsätzen".

Hense, ein Schüler Felkes, schuf ein eigenes System und gilt bei den Iridologen als Entdecker des Nervenkreislaufs der Iris.

Als Wegweiser auf dem Gebiet der Irisdiagnose gilt in den Kreisen der Irisdiagnostiker Dr. phil. h. c. Schnabel-München. Potz-Düsseldorf (zit. nach Schulte, 19) schreibt über ihn: „Seine (Schnabels) Bücher sind meines Erachtens richtunggebend und unentbehrlich für jeden, der sich mit dem Problem der Augendiagnose auseinandersetzen will." Auch er schuf ein eigenes System und ist der Vertreter der sogen. Pupillendiagnose. Von weiteren Forschern sind anzuführen Baumhauer-Wien, Madaus-Bonn, Wirz-Karlsruhe, Strunk-Buxtehude und E. Flink-Berlin, jeweils mit eigenen Systemen. Insgesamt sind es nach Schulte (19) 16 maßgebende Systeme, die durch topographische Unterschiede m. o. w. voneinander abweichen.

Die Augendiagnose in der Humanmedizin.

Die Zeichen der Iris sind Farb- und Strukturveränderungen der Regenbogenhaut. Nach Schnabel (17) muß die normale Iris 1. völlig rund, 2. symmetrisch gebaut und 3. völlig einfarbig sein. Diese Normaliris ist nach ihm nur in einem völlig gesunden Organismus zu finden. Abweichungen von der Grundfarbe in Form von Pigmentschwund oder Pigmentanhäufungen gelten als pathologische Pigmentanordnungen. Ganz allgemein sind Aufhellungen ein Zeichen von Überreizung, nach Baumhauer Entzündungszeichen bei akuten Krankheiten, Verdunkelungen dagegen weisen auf Unterreizung hin, nach Baumhauer (1) sind sie Schwundzeichen bei chronischen Krankheiten und Gewebszerstörungen. Krankhafte Farbstoffablagerungen finden sich als farbige Flecke. Gelbe bis gelbliche Flecke deuten nach Schnabel auf geschwollene Leber, Gallestörungen, rote Einzelflecke zeigen langwierige Blutungen an, Magen-Darmblutungen, Regelblutungen. Weiße bis blaßgelbe Pigmentablagerungen weisen auf Eiterungs- und Verkäsungserscheinungen hin. Gelbgrüne Punkte und Flecke sind Zeichen von Gallestörungen. Grüne Flecke, entstanden durch Pigmentschwund, deuten auf Alters- und Rückenmarksleiden, cerebrospinale Erscheinungen. Gelbe bis rostrote Verfärbungen

sind Zeichen von chronischen Verdauungsstörungen, besonders wenn sie an der Iriskrause zu finden sind. Weiße Färbungen bedeuten Ansammlung lymphoider Zellen bei Anämie und Leukämie. Bei grauschwarzen Punkten handelt es sich immer um Drüsenstörungen. Rostbraunes Pigment in der Iris weist auf Krebsneigung. Hense (zit. nach Schulte, 19) betrachtet tiefbraune scharf begrenzte Flecke als Krätzeflecke. Das Leichengift der Krätzemilbe soll im Organismus liegen bleiben, wenn es dem Körper nicht gelingt, das Gift auszuscheiden. Bei diesen Farbflecken ist außerdem Lage, Ausdehnung und Form für die Diagnose von Wichtigkeit. Neben diesen partiellen Verfärbungen und Einzelflecken ist weiterhin von größter Bedeutung die vollständige Ungleichfärbung der beiden Iriden. Diese totale Heterochromie besteht darin, daß z. B. ein Auge braun und das andere blau ist. Nach Schnabel (17) kann diese Ungleichfärbung durch vier verschiedene Ursachen hervorgerufen sein:

Ein Auge ist blau, das andere braun, beide ohne Degenerationserscheinungen; ein Auge ist normal pigmentiert, während das andere krankhafte Pigmentauflagerungen oder Pigmentschwund aufweist, oder es kann auf einem Auge Pigmentschwund, auf dem anderen Pigmentauflagerung vorhanden sein. Diese sogen. Anisochromie ist nach Schnabel ein Zeichen von schwerer familiärer Dekadenz. Als sektorale Heterochromie bezeichnet Schnabel die „Falschfärbung" eines m. o. w. breiten, jedoch scharf begrenzten Ausschnittes der Iris. Auch sie soll vielfach ein Zeichen nervöser Störungen sein.

Bei diesen krankhaften Pigmentablagerungen handelt es sich nach Schulte (19) in der Hauptsache um endogene, also im Körper selbst erzeugte Pigmente; in geringerem Maß auch um exogene Pigmente. Neben dem endogenen Pigment Melanin und dem Hämosiderin soll auch das Abnutzungspigment Lipofuscin eine Rolle spielen. Die exogenen Pigmente werden in Form von Arzneimitteln dem Körper zugeführt, so z. B. durch kolloidales Silber, Quecksilber, Blei, Wismut u. a. mehr. Die Ursache dieser Pigmenteinlagerungen und Entfärbungen sind nach Schnabel Reaktionen der Iris auf irgendwelche Reize, seien sie physiologischer, vasomotorischer oder aber auch chemischer Natur. Die bewegenden Faktoren der Iris sind nach ihm im Gehirn und Rückenmark zu suchen. Diese, Gehirn und Rückenmark, beeinflussen die Funktionen aller lebenswichtigen Organe und werden andererseits selbst wieder von ihnen beeinflußt. Schnabel schließt nun daraus: „Daß dieselben Faktoren, die z. B. von den Segmenten des Rückenmarks aus die einzelnen Körperregionen und die in ihnen tätigen Organe beeinflussen, auch Beziehungen zu den einzelnen Sektoren der Iris haben, die auf die ‚Funktion der Pupille'. einwirken, so daß auch hier am Verhalten des einen Teils auf den Zustand des anderen Teils oder auch des Ganzen geschlossen werden darf."

Neben diesen Farbveränderungen sind die End- bzw. Neuformungen des Irisgewebes von maßgeblicher Bedeutung für die Irisdiagnose. Sie treten in Erscheinung in zwei Hauptformen, den Circulär- oder kreisförmigen Falten und den Radiär- oder Längsfalten. — Während die ärztliche Wissenschaft diese circulären oder auch Kontraktionsfurchen als Faltenbildung bei der normalen Zusammenziehung der Iris betrachtet, sind die Irisdiagnostiker davon überzeugt, daß es sich hierbei um pathologische Funktionsphasen der Iris handelt. Schnabel ist der Ansicht, daß das normale Irisgewebe eine weitgehende Elastizität besitzt und sich bei Zusammenziehung eben zufolge dieser Elastizität nicht in Falten zu legen braucht. Er bezeichnet die circuläre Faltenbildung als Anpassungsform beim Fehlen der vollwertigen Elastizität. Verschiedene Ursachen können nach ihm dabei in Frage kommen, so Erschlaffung oder Krampfzustand des Pupillenschließers, andererseits Krampf oder Erschlaffung des Pupillenerweiterers. Je nach Verlauf und Anordnung dieser Faltungen hat man zu schließen auf Altersschwachsinn, Muskelkrämpfe und Angstzustände verschiedenster Art. Von iridologischer Seite werden diese Zusammenhänge folgendermaßen erklärt: Thiel (zit. nach Schulte, 19) schreibt: „Der Nervenantagonismus des Sympathicus und Vagus regiert, wie im ganzen Körper, so auch alle Lebensvorgänge im Auge und in der Iris,

also auch alle Neuformungen dieser, nur mit dem Unterschiede, daß hier der **Vagus** durch den Oculomotorius als Parasympathicus vertreten wird. Der **Oculomotorius** und sein Sympathicuszweig für die Augen den sympathisch-parasympathischen Nervengegensatz spielen. Der **Sympathicus** überall der Zusammenzieher und der Verengerer, der **Parasympathicus** der Dehner und Erweiterer ist."

„Solange nun beide Nervensysteme, Vagus und Sympathicus, und damit die Muskelgruppen des Auges harmonisch zusammenarbeiten, solange zeigen Iris und Pupille stets normale Verhältnisse. Sobald aber Disharmonie eintritt, treten allerlei Fremdformungen in der Iris auf, die der ganzen Augendiagnose das Fundament geben."

„Wird nun der Sympathicus in irgendeinem Organ des Körpers dauernd überreizt, so tritt dieser Krampfzustand in allen Teilen des Verlaufs des Sympathicus in Erscheinung, also auch in den Irismuskeln, wo er zum Krampf des Pupillenerweiterers und damit zur Faltenbildung führt."

Schnabel glaubt aus Form und Verlauf dieser Falten weiterhin Rückschlüsse auf krankhafte Nerven- und Seelenzustände ziehen zu können. In gleicher Weise sollen die radiären Faltungen für die Beurteilung der Konstitution ihres Trägers maßgebend sein und je nach ihren Erscheinungsformen Schwächezustände, Rachitis oder Minderwertigkeit des cerebrospinalen Systems andeuten.

Als weiteres diagnostisches Hilfsmittel ist das Verhalten der Pupille zu beachten. Findet man z. B. den Pupillarrand, der normalerweise kreisrund und glatt ist, gezackt oder ausgefranst, so soll dies auf Nervenerschlaffung hinweisen. Ebenso sind Pupillendeformationen, Pupillenweite und ihre Reaktion zu prüfen. Nach Schulte gilt hier der Grundsatz: „Je enger, straffer, reaktionstähiger die Pupille, desto besser die Diagnose und Prognose; je weiter, schlaffer, reaktionsschwächer die Pupille, desto tiefer die gesundheitliche Wertung, desto schlechter die Diagnose und Prognose."

Die Organfelder.

Nach Pecely (zit. nach Schulte, 19) ist die Lage der Zeichen bei denselben Organveränderungen dieselbe. Daraus schließt er auf das Vorhandensein von Organfeldern. Auf diesem Grundsatz des Entdeckers der Irisdiagnose aufgebaut, entstand die Iristopographie, die Landkarte der Iridologen. Die Iris wird in Zonen und Felder eingeteilt, in den meisten Fällen nach dem Uhrzeigersystem mit Ziffern von 1—12, mit Unterteilung in Graden von 1° bis 360°. Dadurch wird es möglich, die Lage und Ausdehnung eines Zeichens kurz zu beschreiben. Allgemeiner Grundsatz beim Aufbau dieser Organfelder ist nach Schulte folgender: „Je tiefer das Organ im Körper, desto näher der Pupille ist das entsprechende Feld." Ferner sind allgemein die Felder für die Körperteile und Organe in der Richtung und Linie zu suchen, die von der Pupillenmitte aus nach dem betreffenden Teil oder Organ hinführt. Also die unteren Extremitäten unten, die oberen Körperteile und Organe oben; so liegt z. B. um die Pupille herum das Feld des vegetativen Nervensystems, anschließend das Magen- und Darmfeld, dann folgt die Region des Blutkreislaufs mit dem Herzfeld, das entsprechend der anatomischen Lage nur in der linken Iris sichtbar sein soll. Weiterhin schließt sich an das Drüsenfeld und das Gebiet des animalischen Nervensystems. Zuletzt, am weitesten von der Pupille entfernt, folgt der Bezirk der Außenhaut, das sogen. Hautfeld.

Über die Festlegung der einzelnen Organfelder gehen die Ansichten der verschiedenen Forscher teilweise auseinander, doch sind nach Schulte Bestrebungen im Gange zur Festlegung einer einheitlichen Terminologie und Topographie der Iris nach einer Einheitsorientierungstafel.

Irisdiagnose und ärztliche Wissenschaft.

Die Irisdiagnose wird vom größten Teil der Ärzte abgelehnt und als Schwindel oder krasser Unsinn bezeichnet. Der Augenarzt Groenouw (9) berichtet in einem Artikel der Volksgesundheitswacht Jg. 38. Nr. 16, von Ärzten, welche die Irisdiagnose nachprüften und in keinem Fall zu positiven

Ergebnissen kamen. So untersuchte Köhne 70 Kranke mit sogen. Krätzeflecken der Iris, aber nur 5 von ihnen hatten an Krätze gelitten. Die Skrofulosezeichen Felkes in der Iris fand er bei zahlreichen skrofulösen Kindern niemals. Schäfer hat bei 70 Taubstummen das Ohrzeichen niemals gesehen. Der Augenarzt Salzmann fand bei im ganzen 63 Fällen der Psychiatrischen und Inneren Klinik bei 18 Blinddarmoperierten die entsprechenden Zeichen in keinem Fall. Groenouw und Hummel untersuchten die Iris von 100 Kranken, bei denen die klinische Diagnose eines bestimmten Leidens absolut sicher feststand, und konnten nur 3 dieser Fälle als sicher positiv bezeichnen. Groenouw kommt zu dem Schluß, „daß die Irisdiagnose bis jetzt nicht den geringsten praktischen Wert zeigte". „Die Zahl der diagnostisch einwandfreien Fälle", so schreibt er, „ist so gering, daß es sich lediglich um Zufallstreffer handelt."

Der Augenarzt Seligmann schreibt in seinem Buch „Augendiagnose und Kurpfuschertum": „Die Oberfläche der zerklüfteten Regenbogenhaut ist mit zahlreichen Gruben und Grübchen durchsetzt. Diese Grübchen und Lakunen sind reine Zufallsprodukte." Greef (7) vergleicht das Irisgewebe mit einem Schwamm, der bei jedem Menschen anders ist. Er äußert sich zur Augendiagnose folgendermaßen: „An der Augendiagnose ist nicht ein Körnchen Wahrheit, nicht ein Fünkchen richtige Beobachtung. Es ist reiner Unsinn, gemacht von Leuten, die von Augen- und Körperleiden nichts verstehen." Weiterhin bezeichnet er die Augendiagnose als traurigen Rückschritt, als Abkehr von strakter Beobachtung zu Mystik, Aberglaube und Irrlehre.

Von seiten anderer Ärzte wird zugegeben, daß in vielen Fällen von Allgemeinerkrankungen am Auge Veränderungen festzustellen sind. Jedoch setzt diese „wahre Augendiagnose" eine langjährige ärztliche, in den meisten Fällen sogar fachärztliche Ausbildung voraus. Der Augenarzt Herzog (10) schreibt dazu in einem Aufsatz „Wahre und falsche Augendiagnose", daß sowohl aus der Umgebung des Auges als auch aus dem Verhalten der Pupille und insbesondere aus den Veränderungen des Augenhintergrundes oft die Diagnose der verschiedensten Allgemeinleiden gestellt werden kann. Er bezeichnet diese Augendiagnose als eine wahre Diagnose aus den Augen und auch aus der Regenbogenhaut, nicht aber im Sinne der sogen. Augendiagnostiker, die aus der Regenbogenhaut allein in jedem Falle alle Krankheiten zu erkennen glauben und die im Publikum den Glauben erwecken wollen, daß jede Krankheit sich in der Regenbogenhaut widerspiegele.

Einer der Hauptgegner der Irisdiagnose, Professor Dr. Salzer (16), hat sich sehr eingehend mit dieser Frage befaßt und in seinem Buch „Augendiagnose und Okkultismus" ein vernichtendes Urteil gesprochen. Er bezeichnet darin die Irisdeutung als Spätgeburt astrologischer Medizin und weist nach, wie von verschiedenen Ärzten und Fachärzten in Reihenuntersuchungen die Augendiagnose geprüft wurde und in keinem Fall zu eindeutig positiven Ergebnissen geführt hat. Insbesondere wendet er sich gegen die sogen. Feldereinteilung, die er als willkürlich, widerspruchsvoll und praktisch überhaupt nicht durchführbar bezeichnet, da die Linien, die von der Pupille zu dem betreffenden Organ ziehen, bei verschiedenen Menschen einen ganz verschiedenen Verlauf nehmen können. „An sich ist es wohl selbstverständlich", so schreibt er weiter, „daß bestimmte Ästchen der Irisnerven gewisse Teile der Iris versorgen, andere Ästchen wieder andere; aber daß diese Endbezirke der Nerven die Form von Dreiecken haben, und daß sie überhaupt nur irgendwie konstant sind, und daß sie vor allem in spezieller Verbindung mit bestimmten Körperorganen stehen, das ist alles reine Phantasie." Die sogen. „Zeichen" sind nach ihm normale Bestandteile der Regenbogenhaut in Form der Krypten, Kontraktionsfurchen, Bindegewebsfasern, Gefäßen, Nerven und Pigmentzellen.

Weiterhin befaßt sich Salzer in seinem Buch mit der Heterochromie, also der ganzen oder teilweisen Fremdfärbung der Iris; er schreibt dazu: „Diese Verfärbungen, die sogen. Iriszeichen der Irisdiagnostiker, können durch eine schleichende Erkrankung des Ciliarkörpers verursacht sein. Neben dieser entzündlichen Form gibt es jedoch auch eine nichtentzündliche Form, bei

welcher eine Lähmung des Nervus sympathicus der gleichseitigen Halsseite festzustellen ist. Diese Lähmung des Nerven, die durch Druck einer vergrößerten Schilddrüse oder durch operative und zufällige Verletzungen des Sympathicusstranges am Halse entstanden sein kann, geht nach v. Herrenschwand einher mit einem deutlichen Schwund der vorderen Grenzschicht." Salzer schreibt dann weiter: „In Wirklichkeit ist aber mit der größten Leichtigkeit nachzuweisen, daß weder die Sympathicus-Heterochromie noch der sie begleitende Schwund der vorderen Grenzschicht irgend etwas mit den sogen. Zeichen der Irisdiagnostiker zu tun haben. Wenn nämlich Sympathicusreizungen bzw. Lähmungen sich auf die Regenbogenhaut übertragen würden und dort Zeichen zustande brächten, so würde jedenfalls immer eine Zeit von vielen Monaten oder Jahren verfließen müssen, ehe das ‚Zeichen' in Erscheinung tritt, und zweitens würde es nicht immer in Erscheinung treten, sondern nur sehr selten, weil die überwiegend größte Mehrzahl der Sympathicuslähmungen ohne Heterochromie verläuft. Es genügt nicht", so führt Salzer weiter aus, „daß die Augendiagnostiker einfach auf die Krankheit, den Sympathicus und die Heterochromie, die es alle drei wirklich gibt, hinweisen, sondern sie müssen den Beweis liefern, daß die Vorgänge wirklich den behaupteten Zusammenhang haben und nicht nur in ihren Köpfen zusammenhängen."

Neben diesen Gegnern der Augendiagnose gibt es jedoch auch eine Reihe von Ärzten, die für die Brauchbarkeit dieser Diagnosestellung eintreten. Insbesondere sind es homöopathische Ärzte, wie die schon eingangs erwähnten Fischer, Schlegel, Stiegele u. a. mehr. Salzer (zit. nach Schulte, 19) bemerkt dazu: „Es unterliegt keinem Zweifel, daß die deutsche Homöopathie die Amme der Augendiagnose in ihrer heutigen Gestalt gewesen ist." Von allopathischen Ärzten, welche die Augendiagnose ausüben, seien die folgenden aufgeführt:

Unger-Zwickau schreibt in der Dentistischen Reform Nr. 12 und 18, Jg. 37, über „Auge und Krankheitserkenntnis": „Die Irisdiagnose hat sich mir als Internist und Röntgenologe in zunehmendem Maße als wertvolles Stück einer allgemeinen klinischen Diagnostik erwiesen, auf welche ich im Rahmen der üblichen klinischen Untersuchungsmethoden nicht mehr verzichten kann."

Taller-Ronsberg (21) berichtete in einer Schrift unter dem Titel „168 ärztliche Beweise für die Richtigkeit der Augendiagnose als diagnostisches Hilfsmittel" über 168 Fälle, bei denen er auf Grund des Irisbefundes teilweise ohne jede Anamnese zur großen Überraschung der Patienten hellseherisch anmutende Diagnosen gestellt und Krankheitszusammenhänge und erbliche Belastungen aufgeklärt hat. Wenn diese Beweise der Tatsache entsprechen, so wird es Taller ein leichtes sein, in den Besitz der vom Sachverständigenbeirat für Volksgesundheit ausgesetzten 10000 RM. zu gelangen, die demjenigen zufallen, der an Hand von einfachen, aber klaren und einwandfreien Versuchsbedingungen nachweist, daß er nur aus der Iris bestimmte physiologische oder pathologische Feststellungen treffen kann.

Kleinschrod-Wörishofen kommt auf Grund seiner Beobachtungen zu folgender Ansicht: „In praktischer Beziehung halte ich die Augendiagnose für eine höchst wertvolle Bereicherung ärztlich-diagnostischer Kunst." Weiterhin bezeichnet er die Augendiagnose als eine „diagnostische Kunst, die 80%, sagen wir ganz gering 70% Treffer hat, die keine Macht der Welt mehr aufhalten kann." (Blätter für angewandte ophthalmologische Physiologie und Iriskopie.) - Etwas vorsichtiger drückt sich Wiener in einem Artikel in denselben Blättern aus. Er schreibt darin: „Die Irisdiagnose darf kein Ersatz, sondern nur ein Hilfsmittel der klinischen Diagnose sein." „Die Irisdiagnose ist für die Therapie nicht ohne Belang."

Augendiagnose und Tiermedizin.

In der Tierheilkunde fehlt es nicht an Untersuchungen über Wert oder Unwert der Augendiagnose; so berichtet Sustmann in einem Artikel in der Tierärztlichen Rundschau Bd. 27, 1921, S. 975, über seine Erfahrungen in der

Augendiagnose bei Tieren. Er kommt zu der Überzeugung, daß die Zustände im menschlichen Auge im allgemeinen mit denjenigen bei Tieren übereinstimmen. Eine Reihe von Krankheiten glaubt er sicher nachweisen zu können, so Lungen- und Darmkrankheiten, Krankheiten des Brust- und Bauchfells, des Herzens, Tuberkulose, tierische Parasiten, Geschwülste, Störungen im Bereich des Nervensystems, Knochen- und Muskelverletzungen usw. Dabei betrachtet er jedoch die Augendiagnose nur „als Hilfsmittel bei der Diagnosestellung, wenn sie auch in manchen Fällen ausschlaggebend sein dürfte".

Wagner (23) hat an 80 Hunden die Iris nach dem Grundsatz des Iridologen Schnabel untersucht und sie mit der klinischen Diagnose, teilweise auch mit dem Zerlegungsbefund verglichen. Er kommt zu dem Schluß, daß eine völlig ablehnende Haltung gegenüber der Augendiagnose beim Hund nicht ganz berechtigt sei, daß jedoch für die praktisch-klinische Diagnostik beim Hund die Augendiagnose vorerst nicht zuverlässig genug ist.

Götze, Müller und Ließ (6) berichten in einem Artikel „Versuche über den Unwert der Augendiagnose beim Rind" über die Prüfung eines in der Irisdiagnostik bewanderten Obermelkers an kranken Rindern. Diese Versuche haben eindeutig ergeben, daß „die reine Augendiagnose nach Ausschaltung aller sonstigen Wahrnehmungen beim kranken Tier nichts anderes ist als ein Raten, wobei der Entschluß zum Raten durch zufällige Befunde an der Iris erleichtert wird".

Tuchlinski (22) kommt nach Untersuchungen an 385 Pferden zu dem Ergebnis, daß „Irisveränderungen beim Pferd höchstens zur Ergänzung der Altersbestimmung, jedoch nicht im Sinne der ‚Irisdiagnostiker' für die Feststellung überstandener oder bestehender Krankheiten mit zu verwerten sind".

Müller (14) prüfte Irisveränderungen beim Huhn im Zusammenhang mit Organkrankheiten. Seine Ergebnisse faßt er folgendermaßen zusammen: „Aus Veränderungen der Iris allein läßt sich keine zuverlässige Diagnose einer Organkrankheit stellen. Die Irisveränderungen, wie ich sie in meinen Untersuchungen durchwegs fand, sind die Folgen von Organkrankheiten und können höchstens im Verein von klinischer Diagnose und nachfolgender Sektion vollkommen klargelegt werden."

Eigene Untersuchungen.

Während Wagner in seiner Arbeit Irisdiagnose und klinische Diagnose verglich, soll hier an Stelle der klinischen Diagnose der Zerlegungsbefund treten, um dadurch Fehler durch Fehldiagnosen möglichst auszuschließen.

Nach der Lehre der Iridologen ist anzunehmen, daß jedes nach dem Zerlegungsbefund erkrankte Organ durch irgendein Zeichen oder eine Verfärbung im entsprechenden Organfeld der Iris in Erscheinung tritt. Dies einer näheren Betrachtung zu unterziehen, ist Zweck und Aufgabe dieser Arbeit.

Die vorliegenden Untersuchungen erstrecken sich auf 100 Hunde verschiedenster Rassen. Es handelt sich um Tiere, die entweder in der Klinik eingestellt waren und kurz vor ihrem Tode untersucht wurden, oder aber um solche, die wegen Altersschwäche, unheilbaren Krankheiten oder auch wirtschaftlichen Gründen getötet werden mußten. Die Zerlegungen wurden ausgeführt im Institut für Tierpathologie der Universität München, Vorstand Professor Dr. Seifried.

Die Irisuntersuchung beim Hund stößt von vornherein auf große Schwierigkeiten. Die Patienten waren fast immer in einer ihnen unbekannten Umgebung, mußten meist von fremden Personen gehalten werden. Große Geduld war nötig, um die teilweise stark erregten Tiere beruhigen zu können und dadurch einen guten Überblick und ein genaues Bild der Irisveränderungen zu erhalten. Besonders unangenehm war bei längerer Dauer der Untersuchung das Vorfallen des dritten Augenlides, das einen großen Teil des Irisfeldes von der Untersuchung ausschloß oder meist nur für kurze Augenblicke sichtbar werden ließ.

Als Hilfsmittel wurde der schon von Wagner verwendete und beschriebene Augenspiegel benutzt. Es handelt sich um die sog. Neukla-Augenlupe. Dieser Apparat hat sich infolge seiner Einfachheit für derartige Untersuchun-

gen als sehr zweckmäßig erwiesen. Vorteilhaft ist die Vereinigung von Lupe und Beleuchtung, so daß zur Handhabung nur eine Hand benötigt wird. Das Licht wird durch eine Sammellinse konzentriert und sorgt für gute Beleuchtung, auch im nichtabgedunkelten Raum. Die Lupe, durch die das zu untersuchende Objekt betrachtet wird, ist auswechselbar, so daß jede erforderliche Vergrößerung verwendet werden kann. Als zweckmäßige Vergrößerung hat sich die vierfache herausgestellt, die auch Wagner schon bei seinen Untersuchungen benutzt hat.

Der Untersuchungsgang war folgender: Nach Aufnahme der Kennmale des Patienten wurde das Auge erst auf Vorliegen von Augenerkrankungen untersucht. Patienten mit Augenerkrankungen wurden von der weiteren Untersuchung ausgeschlossen, um die Ergebnisse nicht zu beeinträchtigen. Die weitere Untersuchung der Regenbogenhaut wurde nach folgendem Schema ausgeführt:

a) Prüfung der Pupille, 1. Weite, 2. Rand, 3. Reaktion.
b) Prüfung der Iris, 1. Grundfarbe, 2. Zone A (Pupillarzone), 3. Zone B (mittlere Zone), 4. Zone C (Ciliarzone) jeweils auf Entfärbungen und Entformungen.

Zur einfacheren Bezeichnung der Lage der verschiedenen Veränderungen wurde das allgemein in der Iridoskopie gebrauchte Uhrzeigersystem in Anwendung gebracht. Der Iriskreis wird nach dem Uhrzeigersystem in 12 Abschnitte eingeteilt, die Irisfläche in die 3 Iriszonen, die kurz mit Zone A (Pupillarzone), Zone B (mittlere Zone) und Zone C (Ciliarzone) bezeichnet wurden.

In einigen Fällen, in denen der Sektionsbefund negativ war bzw. das klinische Bild der Erkrankung durch den Sektionsbefund nicht genau festgelegt war, wurde außer dem Zerlegungsbefund die klinische Diagnose mit angegeben.

Verwendete Abkürzungen:

A	= Pupillarzone	P	= Pupille
B	= mittlere Zone	P. R.	= Pupillarrand
C	= Ciliarzone	R	= Reaktion
l. I.	= linke Iris	Z. B.	= Zerlegungsbefund.
r. I.	= rechte Iris		

Untersuchungsprotokolle.

Fall 1.

Boxerhündin, gelb mit weißem Brustfleck, 2 Jahre alt.

A = dunkelschwarzbraun
B = goldbraun
C = dunkelbraun
P. R. kreisrund, glatt, R. gut, P. mittelweit.
Iris beiderseits gleichmäßig ohne Entformungen und Entfärbungen.
Z. B. Gastro-Enteritis catarrhalis, subacute interstitielle Nephritis.

Fall 2.

Schnauzer, männlich, schwarz, 9 Jahre alt.

A = graubraun
B = dunkelbraun
C = dunkelbraun
P. R. kreisrund, glatt, R. gut, P. mittelweit.
r. I. In A neben unregelmäßig verteilten kleineren dunklen Punkten ein größerer Fleck in A 3. Von B 8 — 10 Pigmentschichtung (Gebirgszeichnung). Von B 12 — 3 dunkle Pigmentinseln mit feinschattierter Oberfläche.
l. I. A wie rechts, Zone B erst glatt, gegen C wellig, in B 9 kurze gebogene Falte.
Z. B. Hämorrhagische diffuse Enteritis, Mitralissklerose, subepicardiale und subendocardiale Hämorrhagien. Taeniasis.

Fall 3.

Drahthaarfoxterrier, männlich, dreifarbig, 6 Jahre alt.

A = graubraun
B = dunkelbraun
C = dunkelbraun
P. R. kreisrund, glatt, R. gut, P. mittelweit.
Beide Iriden ohne Entformungen und Entfärbungen.
Z. B. Chronische interstitielle Nephritis, hochgradige entzündliche Rötung der Magenschleimhaut, chronische Duodenitis.

Fall 4.

Drahthaarfoxterrier, männlich, dreifarbig, 3 Jahre alt.

A = dunkelbraun
B = hellbraun
C = dunkelbraun
P. R. kreisrund, glatt, R. gut, P, mittelweit.
In beiden Iriden in Zone A radiär angeordnete ungleichmäßig verteilte schwarze Flecke von keilförmiger Gestalt.
Z. B. Beiderseitige Schrumpfnieren, Herzhypertrophie, Gastro-Enteritis catarrhalis chronica.

Fall 5.

Pinscherbastard, männlich, schwarzgelb, 6 Monate alt.

A = dunkelgraubraun
B = hellbraun
C = dunkelbraun
P. R. kreisrund, glatt, R. gut, P. eng.
l. I. In der ganzen Zone B unregelmäßig verteilte kleine dunkelbraune Pigmentfleckchen.
r. I. Wie links, von $7^1/_2$—9 in C sichelförmig geschwungene Falte von dunkelbrauner Farbe.
Z. B. Pulpöse Milzschwellung, Gastro-Enteritis catarrhalis, akute interstitielle Nephritis.

Fall 6.

Drahthaarfoxterrier, männlich, zweifarbig, 4 Monate alt.

A = dunkelgraubraun, fleckig
B u. C = getigert, Wechsel zwischen gelb und braun.
Sonst ohne Entfärbungen und Entformungen.
P. R. kreisrund, glatt, R. gut, P. mittelweit.
Z. B. Pulpöse Milzschwellung, in Ausstrichen der Trachealschleimhaut Staupekörperchen nachweisbar.
Klin. Diagnose: Nervöse Staupe.

Fall 7.

Deutscher Schäferhundbastard, langhaarig, graugelb, ml., 10 J.

A = dunkelgraubraun
B = hellgelb
C = dunkelbraun
P. R. kreisrund, glatt, R. schwach, P. weit.
r. I. In C schmaler dunkler Keil bei 11 bis zum Pupillarrand reichend.
l. I. o. B.
Gesamtbild der Iris körnig granuliert, uneinheitlich.
Z. B. Prostatahypertrophie, Harnblasendilatation, chronischer Darmkatarrh, Schrumpfnieren.

Fall 8.

Zwergpinscher, schwarzbraun, weiblich, 11 Jahre alt.

A = dunkelschwarzbraun

B = mittelbraun
C = dunkelbraun
P. R. kreisrund, fein gezähnt, R. schwach, P. weit.
r. I. Von C 12 nach B 1 schwarze gegabelte Faserung, in C von 1—3 vier aneinandergereihte längsovale schwarze Pigmentflecke mit scharfer Abgrenzung gegen die Umgebung. Der 3. und 4. sind durch eine feine schwarze Linie miteinander verbunden. Kurz vor und nach C 5 je ein etwa rechteckiger dunkler Fleck, in B 8 ein bohnenförmiger Fleck.
l. I. Von C $3^1/_4$ nach B $3^1/_4$ querliegende schraffierte dunkle Schattierung. In geringem Abstand davon kurz vor Zone A ein kleiner schwarzer Fleck. Ebensolche Schattierungen wie rechts, etwas nach oben gebogen, von C 4 nach B $3^1/_2$. In A $5^1/_2$ an der Grenze zu B hellgraue, ovale pigmentlose Stelle mit dunkler Umrandung. In C 10 länglicher spindelförmiger Fleck mit Richtung zur Pupillenmitte. Von C 11 nach 12 und von B 12 nach B 1 geriffelte Schattierungen, konzentrisch zur Pupillenrundung.
Z. B. Hochgradige beiderseitige Schrumpfniere.

Fall 9.

Drahthaarfoxterrier, dreifarbig, weiblich, 4 Jahre alt.

A = dunkelgraubraun
B = kastanienbraun
C = dunkelbraun
P. R. kreisrund, glatt, R. gut, P. mittelweit.
r. I. Deutliche Radiärstreifung in der Krause, bei 10 scharf begrenzter schwarzer Fleck von kreisrunder Form. In C bei $3^1/_2$ ein etwas kleinerer Fleck von ovaler Form.
l. I. ohne Entformungen und Entfärbungen, deutliche Radiärstreifung (lockeres Irisgewebe).
Z. B. Ohne grobanatomische Veränderungen.

Fall 10.

Dobermann, männlich, braun, 7 Monate alt.

A = dunkelgraubraun
B = goldbraun
C = dunkelbraun
P. R. kreisrund, glatt, R. gut, P. mittelweit.
Beiderseits einheitliche glatte Iris ohne Entfärbungen und Entformungen.
Z. B. Pulpöse Milzschwellung, multiple miliare anämische Nieren-Infarkte, Hautrötung.

Klin. Diagnose: Staupe, Demodicosis.

Fall 11.

Pfeffer- und Salzschnauzer, männlich, 6 Monate alt.

A = dunkelgraubraun
B = gelbbraun
C = dunkelbraun
P. R. kreisrund, glatt, R. gut, P. eng.
r. I. Von C $12^1/_2$ nach C $2^3/_4$ nach innen geschwungene teils gezackte, teils geschlängelte schmale Faltung, reliefartig über das umgebende Irisgewebe hervorragend. Ebensolche Faltung in geradem Verlauf von C 8 nach C 10.
l. I. Von C 4 nach C 6 breite dunkelschattierte Falte in leichtem Bogen nach innen (vergleichbar einer Gebirgsdarstellung auf der Landkarte).
Z. B. Lungenödem, follikuläre Milzschwellung.

Klin. Diagnose: Nervöse Staupe.

Fall 12.

Neufundländer, männlich, schwarz, 6 Jahre alt.

A = graugelb
B = etwas heller graugelb
C = bräunlich-grau.
Gesamtbild der Iris: verwaschener Farbton.
P. R. kreisrund, glatt, R. gut, P. mittel.
Beiderseits ohne Entformungen und Entfärbungen.
Z. B. Herzbeutel- und Bauchwassersucht, beiderseitige Herzdilatation mit beginnender Kompensation, Lungenödem, Stauungsleber.

Fall 13.

Wachtelhund, männlich, braun, 5 Jahre alt.

A = dunkelgraubraun
B = mittelbraun
C = dunkelbraun
P. R. kreisrund, glatt, R. gut, P. mittel.
r. I. Ohne Entfärbungen und Entformungen.
l. I. In C von $2^1/_2$—$3^1/_2$ schmale dunkle Schattierung.
Z. B. Chronische interstitielle Nephritis, Herzhypertrophie links, Herzdilatation rechts, Stauungsinduration der Leber, Prostatahypertrophie, Balkenblase.

Fall 14.

Cockerspaniel, männlich, schwarz, 1 Jahr alt.

A = dunkelgraubraun
B = dunkelbraun
C = dunkelbraun, am Rand schwarzbraun.
Gesamtbild der Iris beiderseits reliefartig (Gebirgszeichnung) ohne scharf umschriebene Zeichnung, Wechsel zwischen mittel- und dunkelbraun.
P. R. kreisrund, glatt, R. gut, P. eng.
Z. B. Lungenödem, Enteritis catarrhalis diffusa, Taeniasis.
Klin. Diagnose: Nervöse Staupe.

Fall 15.

Schäferhundbastard, langhaarig, ml., schwarzgelb, 9 Jahre alt.

A = dunkelgraubraun
B = kastanienbraun
C = dunkelbraun
P. R. kreisrund, glatt, R. schwach, P. weit.
Gesamtbild der Iris reliefartig getigert.
r. I. Sonst o. B.
l. I. In A 8 nach C 8, A 9 nach C 9 und A 10 nach C 10 drei unscharf begrenzte schwarzbraune Schattierungen von spiralfederähnlicher Zeichnung.
Z. B. Subakute interstitielle Nephritis, Enteritis catarrhalis diffusa, Herzhypertrophie links, akute Leberstauung, Prostatahypertrophie, Balkenblase.

Fall 16.

Drahthaarfoxterrier, weiblich, dreifarbig, 2 Jahre alt.

A = graubraun
B = braun
C = dunkelbraun
P. R. kreisrund, glatt, R. gut, P. mittelweit.
Beiderseits in A deutliche Radiärzeichnung in Form von keilförmigen schwarzen Strichen, teils einzeln, teils in Gruppen beisammenliegend.
Z. B. Hochgradiger Ikterus, Darmentzündung.

Fall 17.

Dachshundbastard, kurzhaarig, schwarzbraun, weiblich, 12 Jahre alt.

A = graubraun
B = dunkelbraun
C = schwarzbraun
P. R. kreisrund, fein gezähnt, R. schwach, P. sehr weit.
Gesamtbild: Unregelmäßige Zeichnung, fleckig, getigertes Aussehen der Iris (Altersiris).
r. I. Von B 12 nach B 1 schraffierte Schattierung ohne scharfe Begrenzung, ebenso von B 6 nach B 7. In B $9^1/_2$ rundlicher dunkler Fleck.
l. I. In B von $2^1/_2$ nach $3^1/_2$ balkenartige, leicht nach außen geschwungene Pigmentinsel, in B $10^1/_2$ und $10^3/_4$ zwei kleine dunkle Flecke.
Z. B. Abszesse in der Mammagegend, pulpöse Milzschwellung, Myodegeneratio cordis.

Fall 18.

Dogge, gelbbraun, gefleckt, männlich, 6 Jahre alt.

A = dunkelgraubraun
B = goldgelb
C = kastanienbraun
P. R. kreisrund, glatt, R. gut, P. mittelweit.
r. I. In B von der goldgelben Grundfarbe sich deutlich abhebend ungleichmäßige dunkelbraune Körnelung. In B von 10 nach 11 länglicher ovaler größerer Fleck.
l. I. Ebensolche Körnelung, jedoch weniger scharf begrenzt gegenüber der Umgebung. Am Rand von A in der Krause bei 11 stecknadelkopfgroßer scharf umschriebener dunkler Fleck.
Z. B. Chronische interstitielle Nephritis, Prostatahypertrophie, Blasendilatation, hochgradige Stauungsleber, Herzhypertrophie.

Fall 19.

Drahthaarfoxterrier, männlich, zweifarbig, 6 Jahre alt.

A = dunkelgraubraun
B = kastanienbraun
C = dunkelbraun
P. R. kreisrund, glatt, R. gut, P. mittelweit.
r. I. Beginnend in A 9 verläuft eine teils geschlängelte, teils gezackte dunkle Linie in der Krause bis kurz vor A 3 mit Unterbrechung bei A 2.
l. I. o. B.
Z. B. Taubeneigroße Tumoren in der Leber, mehrere bis hühnereigroße Tumoren in den Lungenlymphknoten und im Lungenparenchym.

Fall 20.

Malteser, weiblich, weiß, 12 Jahre alt.

A = dunkelgraubraun
B = goldbraun
C = dunkelbraun
P. R. beiderseits teilweise deformiert, fein gezähnt, R. keine, P. sehr weit.
r. I. In der Krause von A 1—3 ein leicht geschwungener schwarzer Strich.
l. I. In C von C 10 nach C 11 nach innen gewölbte doppelt umrandete dunkle Falte, reliefartig sich abhebend. Hinter der Falte Iris dunkler gefärbt. Ähnliche Falte mit mehr gestrecktem Verlauf von C 1—2.
Z. B. Hochgradige Fettsucht, Lungenatelektase, Leberverfettung.

Fall 21.

Deutscher Schäferhund, männlich, gelb, $2^1/_2$ Jahre alt.

A = dunkelgraubraun
B = sandfarben
C = dunkelbraun
P. R. kreisrund, glatt, R. gut, P. mittelweit.
r. I. Von C 8 nach C 10 eine leicht gewellte dunkle Falte, bei C 11 schwarzer Keil mit Spitze zur Pupillenmitte, daneben kleinere Keile und Punkte.
l. I. Von C 1 nach C 3 dunkelschattiertes halbmondförmiges Feld.
Z. B. Katarrhalisch-eitrige Bronchopneumonie, diffuse katarrhalische Enteritis, Hundestaupe.

Fall 22.

Boxer, gelb, männlich, 4 Jahre alt.

A = dunkelgrau, sehr schmal
B = gleichmäßig gelb
C = dunkelbraun
P. R. kreisrund, glatt, R. gut, P. mittelweit.
r. I. In A schichtweise angeordnete zirkuläre Ringe, von C 10 nach B 10 verlaufend 2 nebeneinanderliegende geriffelte Falten, am Rand von C unregelmäßig verteilt dunkle Schattierung rund um die ganze Iris.
l. I. In A in der Gegend um 12 ungleichmäßig verteilt 5 schwarze Punkte von unterschiedlicher Größe, in B und C von 12—1 zahlreiche kleine schwarze Punkte, wie Kratzer aussehend. Bei C 1 ein größerer Fleck von länglicher Form. Ebenso von C 2 nach C 3. Von A 3 nach C 3 querliegende dunkle Falte, darunter 3 dunkle Punkte, zwischen 3 und 4 in Zone B durcheinanderlaufende sich kreuzende feine schwarze Linien. Bei C 5 nach innen gebogene Falte. In A 9 an der Grenze zu B scharf begrenzter dunkler Fleck von rhombischer Form. In B $9^1/_2$ etwa 6 kleinere Flecke.
Z. B. Ossificatio multiplex durae matrix spinalis, chronische interstitielle Nephritis.

Fall 23.

Kurzhaar-Dachshund, braun, weiblich, 12 Jahre alt.

A = schmutziggrau
B = braun
C = dunkelbraun
P. R. kreisrund, fein gezähnt, R. schwach, P. weit.
r. I. Von A 10 nach 12 am Pupillarrand verlaufend ein leicht gebogener schwarzer Strich. In B rundum gewellte faltige Wülste mit Unterbrechung von B 4—5 und kürzerer Unterbrechung bei B 10 (Gebirgszeichnung).
l. I. Ebensolche Wülste mit Unterbrechung von B 11—2.
Z. B. Endocarditis valvularis chronica an der Mitralis. Lungenödem, chronische Bronchitis.

Fall 24.

Airedaleterrier, männlich, schwarzbraun, 4 Jahre alt.

A = dunkelgraubraun
B = mattbraun
C = dunkelbraun
P. R. kreisrund, glatt, R. gut, P. mittelweit.
r. I. Von C $9^1/_2$ nach C $10^1/_2$ und anschließend bis C $11^1/_2$ doppelbogige Falte mit Wölbung nach der Pupille.
l. I. o. B.
Z. B. Lobäre katarrhalisch-eitrige Bronchopneumonie, Urocystitis chronica, Gastro-Enteritis catarrhalis diffusa.

Fall 25.

Drahthaarfoxterrier, männlich, dreifarbig, 9 Jahre alt.

A = dunkelgraubraun
B = braun
C = dunkelbraun
P. R. kreisrund, glatt, R. schwach, P. weit.
r. I. In der Zone A rundum teils rechteckige, teils keilförmige dunkle Flecke, alle mit Richtung zur Pupillenmitte. Zone B rindenartig mit zirkulärer Schichtung (Gebirgszeichnung).
l. I. Ebenso.
Z. B. Chronische interstitielle Nephritis, Gastro-Enteritis catarrhalis diffusa.

Fall 26.

Deutscher Schäferhund, männlich, schwarzgelb, 13 Jahre alt.

A = dunkelgraubraun
B = gelbbraun
C = dunkelbraun
P. R. kreisrund, fein gezähnt, R. schwach, P. sehr weit.
r. I. In Zone A und B feine Granulierung und ringartige zirkuläre Schichtung. Bei A 8 rundlicher schwarzer Pigmentfleck. In B 10 besonders dichte und deutliche Granulierung.
l. I. Wie rechts (Altersiris).
Z. B. Faustgroßes Adenom der Schilddrüse mit multiplen Metastasen der retropharyngealen und bronchialen Lymphknoten und in beiden Lungen sowie in der Leber. Kompressionsstenose der Trachea, Herzdilatation rechts, Lungenödem, multiple Hämatome in der Milz, subakute interstitielle Nephritis.

Fall 27.

Deutscher Schäferhund, graugelb, männlich, 4 Jahre alt.

A = dunkelgrau
B = gelbbraun
C = dunkelbraun
P. R. kreisrund, glatt, R. gut, P. mittelweit.
r. I. Am Rand bei A 10 kleiner dunkler Fleck, etwas größerer Fleck von länglicher Form bei C 10½.
l. I. Von 12—6 in A konzentrische Ringe, schichtweise übereinandergeschoben. In A 7 an der Grenze zu B kleiner dunkler Punkt, in B 8½ größerer dunkler Fleck.
Z. B. Prostatahypertrophie mit Cystenbildung, Blasendilatation, Balkenblase, Hydronephrose, geringgradiges Lungenemphysem.

Fall 28.

Rehpinscher, männlich, schwarzbraun, 2 Jahre alt.

A = mattgrau
B = dunkelbraun
C = schmaler schwarzbrauner Ring
P. R. kreisrund, glatt, R. gut, P. mittelweit.
r. I. Von C 2 nach C 4 eine leicht geschwungene Falte von hellgelber Farbe mit doppelter Umrandung. In B 8½—10½ unregelmäßig verteilt dunkle Flecken ohne scharfe Begrenzung.
l. I. Durch B von C 8 nach C 10½ sinuskurvenähnlich geschwungene Falte von hellgelber Farbe mit doppelter Umrandung.
Z. B. Lungenödem, akute interstitielle Nephritis.

Fall 29.

Airedaleterrier, schwarzbraun, männlich, 5 Jahre alt.

A = dunkelgraubraun
B = kastanienbraun

C = dunkelbraun
P. R. kreisrund, glatt, R. gut, P. mittelweit
r. I. In C zwischen 10 und 12 fünf bergkuppenähnliche Erhabenheiten mit dunkler Spitze.
l. I. Ebensolche Kuppen in C 2, C 3½ und C 7½.
Z. B. Herzdilatation, Mitralissklerose, subepicardiale Blutungen, Gastro-Enteritis catarrhalis diffusa, akute interstitielle Nephritis.

Fall 30.

Spitzbastard, männlich, rot, 14 Jahre alt.

A = graubraun
B = goldbraun
C = dunkelbraun
P. R. beiderseits Pupillendeformation, Rand ausgefranst, R. keine, P. sehr weit.
r. I. In B von 1—2½ breite dunkle Falte.
l. I. In A von 1—6 schichtweise angeordnete Zirkulärfalten, in B 8 großer schwarzer Pigmentfleck. Gesamtiris wie mit Sand überstreut (feine Körnelung).
Z. B. Chronische interstitielle Nephritis, Gastro-Enteritis catarrhalis chronica, Leberverfettung, Anthracosis und Ödem der Lunge, Struma, Mitralissklerose, Prostatahypertrophie, Balkenblase.

Fall 31.

Kurzhaardachshund, rot, weiblich, 10 Jahre alt.

A = kaum vorhanden, schmaler schwarzer Ring
B = schmal dunkelbraun
C = schwarzbrauner Ring
P. R. beiderseits leicht deformiert, ausgefranst, R. keine, P. sehr weit. Die Zonen sind so schmal, daß keine Iriszeichnung zu erkennen ist. In der linken Iris von 1—2 dreieckförmige Einbuchtung des Pupillarrandes in die Pupille.
Z. B. Struma carcinomatosa mit Metastasen in den Lungen, Nieren und an der Herzbasis, Lungenödem, Mitralissklerose, multiple Milzhämatome, Gastro-Enteritis catarrhalis, Leberstauung, chronische Cystitis und Harnblasensteine.

Fall 32.

Pudel-Pointer-Bastard, männlich, braun, 11 Jahre alt.

A = mattgraubraun
B = gelbbraun
C = dunkelbraun
P. R. kreisrund, ausgefranst, R. schwach, P. weit.
r. I. In A ungleichmäßig verteilt einzelne dunkle Striche mit Richtung zur Pupille. Bei A ovaler mattgrauer Fleck mit undeutlicher Begrenzung. In B bei 12½, 1 und 1½ drei kuppenartig erhabene Punkte mit dunkler Spitze. Von C 9½ nach 11½ geschlängelte doppelt umrandete Falte mit 2 kuppenartigen Punkten. In C von 7—8½ dunkle Schattierungen ohne scharfe Begrenzung.
l. I. In A beginnend bei 11, 12 und 2 am Pupillarrand zwei bogenförmige helle Linien nach der Mitte von Zone B verlaufend. Von 3¼—4¼ in B dunkle Falte, ebenso von 10—11½ mit 2 dunklen Punkten. Am Rand in C rundum dunkle Schattierungen ohne scharfe Begrenzung (Altersiris).
Z. B. Struma, Karzinom beiderseits, Metastasen in den retropharyngealen Lymphknoten und in den beiden Lungen, der Milz, sowie an der Mitralisklappe, beiderseitige Herzdilatation, Lungenödem, Stauungsleber, chronische interstitielle Nephritis, Prostatahypertrophie, Ausweitung des Nierenbeckens.

Fall 33.

Deutscher Schäferhund, schwarzbraun, männlich, 12 Jahre alt.

A = dunkelgraubraun
B = kastanienbraun
C = dunkelbraun
P. R. kreisrund, links queroval, leicht gezähnt, R. schwach, P. weit.
r. I. In A um 12 vereinzelte dunkle Flecke, in B von 9½—3 leicht gewellte breite dunkle Falte mit kurzer Unterbrechung bei 1¾. Am Beginn der Falte gegen Zone A zu ein dunkler scharf begrenzter Fleck, von 4—5½ eine ähnliche Falte etwas schmäler, davor ein rundlicher undeutlich begrenzter dunkler Fleck. Bei C 8 markig grauweiße rundliche pigmentarme Fläche.
l. I. Vom Pupillarrand hat sich ein Pigmentstreifen abgelöst und sich sehnenartig von 12—2 über die Pupille gelegt. In B von 9½—3 ähnliche Falten wie rechts, bei 12 zeigt diese Falte eine feinschraffierte Oberfläche. In C rundum dunkle Schattierung ohne scharfe Begrenzung (Altersiris).
Z. B. Doppelmannskopfgroßer mehrteiliger Bauchhöhlentumor im Bereich der rechten Niere bis zum Beckeneingang (höchstwahrscheinlich Metastase von Strumakarzinom), Strumakarzinom, Herzdilatation, Lungenstauung und Lungenödem, Hydronephrose der rechten Niere, Prostatahypertrophie, Balkenblase, multiple Milzhämatome; histologischer Befund: der Tumor ein von der Nebenniere ausgehendes Karzinom.

Fall 34.

Kurzhaardachshund, braun, weiblich, 1 Jahr alt.

A = schwarzbraun
B = gelblichbraun
C = dunkelbraun
P. R. kreisrund, glatt, R. gut, P. eng.
r. I. In A bei 10, 12 und 1 keilförmige grauweiße Flecke mit Spitze zur Pupille. In B von 8½—11½ stark geschlängelte Falte, dahinter die Iris dunkler gefärbt.
l. I. Ähnliche Falte von 2—6 in Zone B.
Z. B. Eingedicktes Labialsekret im Uterus, Gastritis catarrhalis, Leberstauung.
Klin. Diagnose: Nervöse Staupe.

Fall 35.

Pfeffer- und Salzschnauzer, weiblich, 13 Jahre alt.

A = nur noch als schmaler dunkler Rand vorhanden
B = kastanienbraun
C = dunkelbraun
P. R. kreisrund, ausgefranst, R. keine, P. sehr weit.
r. I. In C von 2—4 leicht geschlängelte Falte, dahinter die Iris heller gefärbt.
l. I. Bei C 9 knäuelartiges Flechtwerk, bei 11 am Rand von C dunkler schwarzer Fleck.
Z. B. Allgemeine Fettsucht (Leber, Nieren, Pankreas), Gastro-Enteritis catarrhalis diffusa, Mitralissklerose, walnußgroßes Lipom am Mageneingang, Lungenanthracose, Uteruswandcyste.

Fall 36.

Deutsch-Kurzhaar, braun, weiblich, 1 Jahr alt.

A = graugelb
B = orangefarben
C = dunkelbraun
P. R. kreisrund, glatt, R. gut, P. mittelweit.

r. I. In B feine Radiärstreifung, von C 11 nach A 12 schmale dunkle Falte.
l. I. o. B.
Z. B. Abmagerung, lobäre katarrhalisch-eitrige Pneumonie, Tracheitis catarrhalis.
Klin. Diagnose: Nervöse Staupe.

Fall 37.

Pinscherbastard, schwarzgrau, männlich, 14 Jahre alt.
A = dunkelgraubraun
B = kastanienbraun
C = dunkelbraun
P. R. links leicht deformiert, beiderseits ausgefranster Rand, R. keine, P. sehr weit.
r. I. Von C $8^1/_2$—$10^1/_2$ breite doppelt geschwungene dunkle Falte, bei C 5 in die Zone B hineinragend eine leicht gewellte dunkle Falte.
l. I. Zone A fleckig, durch B von C 1 nach C 3 eine breite dunkelbraune Falte, davor eine etwas schmälere Falte, am höchsten Punkt des Bogens ein dunkler scharf begrenzter Fleck, ein größerer dunkler Fleck bei B 11.
Z. B. Schrumpfnieren, Prostatahypertrophie, Blasendilatation, Mitralissklerose und linksseitige Herzhypertrophie, einseitige Hodenatrophie, Geschwulstknoten im Hodengewebe.

Fall 38.

Rauhhaardachshund, schwarzbraun, männlich, 6 Monate alt.
A = graubraun
B = gelbbraun
C = dunkelbraun
P. R. kreisrund, glatt, R. gut, P. mittelweit.
Beiderseits am Rand von C rundum wellige Faltungen, Iris körnig wie mit Sand überstreut.
Z. B. Gastro-Enteritis hämorrhagica diffusa, lobäre katarrhalische Pneumonie, pulpöse Milzschwellung.
Klin. Diagnose: Nervöse Staupe.

Fall 39.

Französische Bulldogge, gestromt, männlich, 11 Jahre alt.
A = graubraun, mit deutlicher Radiärstreifung
B = hellbraun
C = breit dunkelbraun
P. R. kreisrund, fein gezähnt, R. schwach, P. weit.
r. I. In A bei 9 zwei konzentrische dunkle Streifen, am Rand von A bei 3, 6, $6^1/_2$, 9 und 10 kleine dunklere Pigmentflecke, größerer Fleck bei 7.
l. I. Von C 7—9 halbmondförmige dunkle Schattierung.
Gesamtbild der Iris wolkig, uneinheitlich gezeichnet.
Z. B. Lungenemphysem und Lungenödem, Mitralissklerose, akute interstitielle und Glomerulonephritis.

Fall 40.

Deutscher Schäferhund, graugelb, männlich, 6 Monate alt.
A = dunkelgraubraun
B = grünlichgelb
C = dunkelbraun
P. R. kreisrund, glatt, R. schwach, P. mittelweit.
r. I. Von 9—$10^1/_2$ in C zwei wellige Falten, bei C 11 in B hineinragend zwei kleine hakenförmige Falten.
l. I. Von 1—3 in C leicht geschwungene Falte.
Gesamtbild der Iris unregelmäßig schattiert, getigert.

Z. B. Diffuse Rötung der Magen- und Ileumschleimhaut mit blutigem Darminhalt, Pankreasblutungen, Harnblasenblutungen, geringe pulpöse Milzschwellung, Lungenödem, Lungenemphysem, umschriebene Entartungsherde in der Leber, Rötung der Rachenmandeln.

Fall 41.

Spanielbastard, männlich, schwarz, 5 Monate alt.

A = dunkelgrau
B = wechselt zwischen grünlichgelb und braun (wolkig)
C = braun
P. R. kreisrund, glatt, R. gut, P. mittelweit.
r. I. In A bei 5 dunkler Punkt keilförmig nach der Pupille zeigend, dunkler Strich bei A 8. In C von 9—12 bis in B hineinreichend sich überschneidende gebogene Falten.
l. I. Von C 2 nach B 5 vier etwa parallel liegende kleine Falten mit allgemeiner Richtung nach B 12.
Z. B. Pulpöse Milzschwellung, diffuse Gastro-Enteritis.

Fall 42.

Deutscher Schäferhund, männlich, schwarzgelb, 4 Jahre alt.

A = grünlichgrau
B = hellbraun mit grünlichem Ton
C = dunkelbraun
P. R. kreisrund, glatt, R. schwach, P. weit.
r. I. In B und C von 9—12 vier übereinanderliegende Falten, in C von 3—4 doppelbogige Falte, dahinter Iris dunkel.
l. I. Von 12—5 in B und C gebirgsartige Faltungen mit Unterbrechung bei 2. Von C 2—2½ drei nebeneinanderliegende dunkle Punkte, von C 7½—9 nach innen gebogene Falte.
Z. B. Gastro-Enteritis catarrhalis, Mitralissklerose, alveoläres Randemphysem beider Lungen, Lungenödem, Stauungsleber, pulpöse Milzschwellung (Staupe).

Fall 43.

Sealyham-Terrier, männlich, weiß, 3 Jahre alt.

A = dunkelgraubraun
B = kastanienbraun
C = dunkelbraun
P. R. kreisrund, glatt, R. gut, P. mittelweit.
r. I. In A unregelmäßig verteilt dunkle Schattierungen, bei 2 und 3 am Rand von Zone A 2 dunkle Striche. In B von 9—12 dunkelbraune Falte.
l. I. Falte von 1—3 in Zone C.
Z. B. Verknöcherung von zwei Zwischenwirbelscheiben in der Lendengegend, Gastro-Enteritis hämorrhagica, Blutungen der Blasenschleimhaut, akute interstitielle Nephritis, beiderseitige Herzdilatation.

Fall 44.

Deutscher Schäferhund, männlich, schwarzgelb, 13 Jahre alt.

A = dunkelgraubraun
B = gelbbraun
C = dunkelbraun
P. R. kreisrund, fein gezähnt, R. schwach, P. mittelweit.
r. I. Am Rand von A zwischen 9 und 12 eine gezackte dunkle Falte, in B von 7—8 drei nebeneinanderliegende dunkle Flecke, zwei Flecke bei 10½ und 11, schmale Falte von B 8½ nach 9½, kleinere Falte bei B 11.
l. I. In A 4 Yförmiges schwarzes Zeichen, dunkle, teils zackige, teils leicht geschwungene Falten in B 7—11.

Z. B. Haselnußgroßer Myokardabszeß an der linken Kammerwand, chronische interstitielle Nephritis, pulpöse Milzschwellung.

Fall 45.

Highland-Terrier, männlich, weiß, 3 Jahre alt.

A = graubraun
B = dunkelbraun
C = dunkelbraun
P. R. kreisrund, glatt, R. schwach, P. mittelweit,
r. I. Am Pupillarrand bei 11 drei kleine traubenförmige dunkle Erhebungen in die Pupille hineinragend, von A 12 — A 2 an der Grenze zu B ein feiner schwarzer Strich, ebenso von A 8 — A 9. Von B 6 verläuft eine schmale Falte in leichtem Bogen nach C 7.
l. I. Zwei zwickelartig zusammenlaufende dunkle Linien in A 3, bei A 10 an der Grenze zu B ein dunkler Fleck, am Rand von C zwischen 8 und 10 dunkle Schattierungen.
Z. B. Subpleurale Hämorrhagien, diffuse Rötungen der Magen-Darmschleimhaut.

Fall 46.

Wachtelhund, weiblich, braun, 6 Jahre alt.

A = grau
B = gelblichbraun
C = dunkelbraun
P. R. kreisrund, glatt, R. gut, P. mittelweit.
r. I. Von 2—3½ in B gezackte dunkle Falte, scharf begrenzte Pigmentflecken in B 6, 6½ und 8. In der Gegend um B 10 schichtweise angeordnete konzentrische Ringe.
l. I. Von C 2—3½ eine geschlängelte Falte, kleinere dunkle Pigmentflecken in B 7, 8, 9 und 10½.
Gesamtiris gekörntes Aussehen.
Z. B. Diffuse Rötung der Darmschleimhaut.
Klin. Diagnose: Nervöse Staupe.

Fall 47.

Zwergschnauzer, grau, weiblich, 10 Monate alt.

A = graubraun
B = braun
C = dunkelbraun
P. R. kreisrund, glatt, R. gut, P. eng.
r. I. Von A 8—10 konzentrisch geschichtete Ringe, in C 9 nach B 10 hineinragend eine kleine dunkle Falte.
l. I. o. B.
Z. B. Diffuser Darmkatarrh, Lungenemphysem, Schwellung der Darmlymphknoten.
Klin. Diagnose: Nervöse Staupe.

Fall 48.

Kurzhaardachshund, männlich, schwarzbraun, 8 Jahre alt.

A = graubraun
B = rotbraun
C = dunkelbraun
P. R. kreisrund, glatt, R. gut, P. mittelweit.
r. I. In A unregelmäßig verteilt einzelne dunkle Striche mit Richtung zur Pupillenmitte.
l. I. Zone A wie rechts, in C von 1½—3 und von 3—3½ doppelbogige dunkle Falte.
Z. B. Struma parenchymatosa et colloides, Dilatatio cordis rechts, chronisches interstitielles Lungenemphysem, Lungenanthracosis.

Fall 49.

Brüsseler Griffon, weiblich, sandfarben, 12 Jahre alt.

A = graubraun
B = rostbraun
C = dunkelbraun
P. R. beiderseits leichte Pupillendeformation, Rand ausgefranst, R. keine, P. sehr weit.
r. I. In B von 4—10 eine konzentrisch verlaufende Falte mit doppelter dunkler Umrandung, in C von 2—3, 5—6 und 10—12 dunkle wolkige Schattierungen.
l. I. Von B 3—7 und B 8—11 je eine kleine Falte, in C 5 ein erhabener dunkler Fleck.
Z. B. Verdickung der Pleura pulmonalis, geringgradige Flüssigkeitsansammlung in der Brusthöhle, Ausscheidungsnephritis, Prostatahypertrophie, Herzhypertrophie, Mitralissklerose.

Fall 50.

Deutscher Schäferhund, männlich, schwarzbraun, 7 Jahre alt.

A = graubraun
B = rotbraun
C = dunkelbraun
P. R. kreisrund, glatt, R. gut, P. eng.
r. I. In A an der Grenze zu B bei 9½ und 10 je ein kleiner Pigmentfleck, ein etwas größerer Fleck in B 9. Zwischen B 12 und 1 kleinere dunkle Punkte, von C 10 durch B verlaufend bis C 12 eine geschlängelte dunkle Falte.
l. I. Geschlängelte Falte von C 10 bis B 2, Gesamtiris feine Granulierung.
Z. B. Entzündliches Lungenödem und Randemphysem, Enteritis catarrhalis, Mitralissklerose, septische Milzschwellung (Staupe).

Fall 51.

Kurzhaardachshund, männlich, braun, 8 Jahre alt.

A = dunkelgrau
B = gelbbraun
C = dunkelbraun
P. R. kreisrund, glatt, R. gut, P. mittelweit.
r. I. Von B 7 — B 9 drei konzentrisch verlaufende dunkle Linien, in C 10—11 dicht beisammenliegende konzentrische Ringe. Von C 1 nach C 2½ teils in C, teils in B verlaufend eine dunkle Falte.
l. I. Breite dunkle Falte, beginnend in C 1, im Bogen durch Zone B nach C 2 und von hier nach C 3 verlaufend. Eine schmälere Falte in geradem Verlauf von C 3 nach C 4. Feine strahlenförmig auf die Pupille zulaufende Linien von B 2, B 3 und B 3½ ausgehend. Diese Linien verschwinden etwa in der Mitte der Zone A. Am Rande von C 8 nach C 9 und von hier nach C 9½ eine kleine Falte, ebenso von C 10 nach 12.
Z. B. Verkreidung der Zwischenwirbelscheiben zwischen 1. und 2. Lendenwirbel mit geringgradiger Kompression des Rückenmarks, Lungenemphysem, Anthracosis pulmonalis.

Fall 52.

Berhardiner, weißbraun, männlich, 6 Jahre alt.

A = links schmaler dunkler Ring, rechts vollständig verschwunden
B = rotbraun
C = dunkelbraun
P. R. kreisrund, glatt, R. keine, P. sehr weit.
r. I. In B von 2½ — 3½ dunkle Pigmentinsel, dunkle Schattierung von C 10—11.

l. I. Ebensolche Schattierung von C 2—4, von C 9—12 mit drei dunklen deutlich begrenzten Pigmentflecken bei C 9, 9½ und 10.
Z. B. Chronische interstitielle Nephritis, Prostatahypertrophie, Blasendilatation. Stauungslunge, Mitralissklerose, beiderseitige Herzdilatation.

Fall 53.

Deutscher Schäferhundbastard, männlich, graugelb, 12 Jahre alt.

A = dunkelgraubraun
B = hellbraun, fleckig, getigert
C = dunkelbraun
P. R. kreisrund, fein gezähnt, R. schwach, P. mittelweit.
r. I. Markig grauweiße pigmentarme Zone von B 2½ — B 5. Dunkle Schattierungen und kleinere Pigmentflecke von C 7 bis C 10.
l. I. Markig helle Zone von B 8 — B 10. Gesamtbild der Iris fleckig, getigert.
Z. B. Chronische diffuse Enteritis mit Schleimhautdesquamation, warzige Verdickung des Schließungsrandes der Mitralis und Tricuspidalis, Lungenemphysem, Anthracosis der Lungen und Lungenlymphknoten, Ausscheidungsnephritis.

Fall 54.

Drahthaarfoxterrier, männlich, dreifarbig, 9 Monate alt.

A = graubraun
B = dunkelbraun
C = dunkelbraun
P. R. kreisrund, glatt, R. gut, P. eng.
r. I. Leicht geschlängelte Falte von B 8½ nach B 9½.
l. I. Geschlängelte Falte von C 9 — C 11 durch B verlaufend.
Z. B. Umfangreiche Phlegmone mit Abszeßhöhle am Rücken, subepicardiale und subpleurale Blutungen, Mitralissklerose, Herzdilatation beiderseits, follikuläre und pulpöse Milzschwellung, Stauungsleber, Nierenblutungen.

Fall 55.

Spitz, schwarz, weiblich, 14 Jahre alt.

A = dunkelgraubraun
B = dunkelbraun
C = schwarzbrauner Ring
P. R. kreisrund, ausgefranst, R. keine, P. sehr weit.
r. I. Markig grauweiße pigmentarme Streifen von B 1 nach B 2 und von B 2 nach B 5½, dunkle Falte von C 9 nach B 10½.
l. I. Ebensolche grauweiße Streifen von B 7½ nach B 9½. Gesamtiris wolkig.
Z. B. Beiderseitiges Strumakarzinom mit umfangreichen Lungenmetastasen, Mitralissklerose, beiderseitige Schrumpfniere, Einklemmung von großen Harnsteinen im Nierenbecken, chronische Urocystitis.

Fall 56.

Glatthaarfoxterrier, männlich, dreifarbig, 9 Monate alt.

A = graubraun
B = dunkelbraun
C = dunkelbraun
P. R. kreisrund, glatt, R. gut, P. mittelweit.
r. I. o. B.
l. I. Geschlängelte helle Falte von C 8½ nach C 10.
Z. B. Pulpöse Milzschwellung, Lungenemphysem, z. T. bullös.

Fall 57.

Deutscher Schäferhund, männlich, schwarzgelb, 2 Jahre alt.

A = dunkelgraubraun
B Grundfarbe gelbbraun mit netzwerkartiger dunkelbrauner Überflechtung von Zone C aus
C = dunkelbraun
P. R. kreisrund, glatt, R. gut, P. mittelweit.
r. I. Nach innen gewölbte dunkle Falte von B 9 nach B 10, hellbraune erhabene Kuppen in B 3, B 4 und B 5. Von C 3 nach C 4 leicht nach innen gewölbte Falte.
l. I. Schwarzbrauner, etwa rechteckiger scharf begrenzter dunkler Pigmentfleck von C 5 nach A 5, A 6 und bis C 6½.
Z. B. Lobäre katarrhalisch-eitrige Bronchopneumonie, beiderseitige Herzdilatation, pulpöse Milzschwellung, Stauungsleber, Gastro-Enteritis catarrhalis diffusa.

Fall 58.

Deutscher Schäferhundbastard, männlich, graubraun, 5 Jahre alt.

A = grünlichgrau
B = gelbbraun
C = dunkelbraun
P. R. kreisrund, glatt, R. gut, P. eng.
r. I. In A 12½ kreisrunder dunkler Pigmentfleck, von C 8 bis C 11½ schiebt sich gardinenartig ein dunkles Feld in die Zone B hinein, die Grenze zu B ist leicht gewellt.
l. I. In A 4 unregelmäßig verteilt kleinere Pigmentflecke, ähnliche gardinenartige Falte wie rechts von C 1—3½.
Z. B. Gastro-Enteritis hämorrhagica, Urocystitis hämorrhagica, Nephritis purulenta, subendocardiale Hämorrhagien, beginnende Verkalkung der inneren Herzhaut des rechten Vorhofs.

Fall 59.

Drahthaarfoxterrier, männlich, dreifarbig, 2½ Jahre alt.

A, B, C gleichmäßig mattbraun ohne Entformungen und Entfärbungen.
P. R. kreisrund, glatt, R. gut, P. eng.
Z. B. Lungentuberkulose, Pleuritis tuberculosa exsudativa, Lungenatelektase, Lungenlymphknotentuberkulose, Herzdilatation beiderseits, Gastro-Enteritis catarrhalis diffusa.

Fall 60.

Deutscher Schäferhund, weiblich, graugelb, 14 Wochen alt.

A = graubraun
B = graubraun mit grünlichem Unterton
C = dunkelbraun
P. R. kreisrund, glatt, R. gut, P. eng.
r. I. In B, am Rand von C beginnend, girlandenartig rund um die ganze Iris geschlängelte Faltungen von hellbrauner Oberfläche und dunklerer Umrandung.
l. I. Wie rechts. Gesamtiris wolkig.
Z. B. Lobäre katarrhalisch-eitrige Bronchopneumonie, linksseitige Herzdilatation, Gastro-Enteritis catarrhalis, teils hämorrhagisch.
Klin. Diagnose: Nervöse Staupe.

Fall 61.

Deutscher Vorstehhund, drahthaarig, männlich, braun, 1½ Jahre alt.

A = graugelb mit grünlichem Schimmer
B = gelbbraun
C = dunkelbraun
P. R. kreisrund, glatt, R. gut, P. mittelweit.

r. I. Rund um die ganze Iris in der Zone B dunkle zusammenhängende Faltung, dunkler Fleck in A 5, feiner heller Strich von A 9 nach 8 am Pupillarrand.
l. I. Faltungen in C wie rechts.
Z. B. Chronische interstitielle Nephritis, Schrumpfnieren, Prostatahypertrophie, Harnblasendilatation, Gefäßausweitung in der Leber.

Fall 62.

Glatthaarfoxterrier, männlich, zweifarbig ,6 Jahre alt.
A = dunkelbraun
B = gelbbraun
C = dunkelbraun
P. R. kreisrund, glatt, R. gut, P. mittelweit.
r. I. In A 8, 8½, 9 und 10 dunkle große quadratische Pigmentflecke, von C 2 nach 5 dunkle Falte mit heller Umrandung.
l. I. Quadratische Flecke bei 3 und 3½ in A, kleine Falte in C 9.
Z. B. Demodicosis.

Fall 63.

Franz. Zwergbulldogge, männlich, weiß mit schwarzen Ohren, 10 Jahre alt.
A = schmutzig dunkelbraun
B = schmutzig braun, wolkig schattiert
C = schwarzbraun, wolkig
P. R. kreisrund, fein gezähnt, R. schwach, P. weit.
r. I. Konzentrisch liegende geschichtete Ringe von B 7—9. Von C ausgehend bei 3½, 5 und 9 dunkle schwärzliche Pigmentflecke in Zone B hineinragend.
l. I. Konzentrisch geschichtete Ringe von A 12 — A 4, dunkel schattierte Flecke in A 5, A 7, A 8 und 8½. Dunkle Schattierung in B 2, drei kleine Flecke von B 3—5, Schattierungen am Rand von C 4 — C 8. Von C 8 und C 9 in B hineinragend 2 kurze Falten.
Z. B. Gastro-Enteritis hämorrhagica diffusa, akute interstitielle Nephritis, Lungenanthracosis und Lungenödem.

Fall 64.

Bernhardinerbastard, weiblich, weißgelb, 2½ Jahre alt.
A = graugelb
B = goldgelb
C = rotbraun
P. R. kreisrund, glatt, R. gut, P. eng.
Einheitliche gleichmäßige glatte Iris.
Z. B. Umfangreiche Pankreasblutungen, Gastro - Enteritis catarrhalis diffusa, Lungenödem und Herzdilatation.

Fall 65.

Pinscherbastard, weiblich, schwarzgelb, 1 Jahr alt.
A = schmutzig graubraun
B = erscheint zusammengefaltet, nach innen umgebogen und in C hineingeschoben, die vereinigten Zonen B und C gleichen einer Gebirgsdarstellung auf der Landkarte mit dunklen Höhenzügen und hellbraunen Tälern.
P. R. kreisrund, glatt, R. gut, P. eng.
Z. B. Gastro-Enteritis catarrhalis diffusa, follikuläre Milzschwellung.
Klin. Diagnose: Nervöse Staupe.

Fall 66.

Airedaleterrier, weiblich, schwarzbraun, 8 Jahre alt.
A, B, C = gleichmäßig kastanienbraun

P. R. kreisrund, fein gezähnt, R. schwach, P. mittelweit.
r. I. o. B.
l. I. Zwei kleine dunkle Falten von B 7 nach A 8 und von B 8 nach A 9. Dunkle Schattierungen am Rande von C von 9—10.
Z. B. Geringgradiges Lungenödem.

Fall 67.

Deutscher Schäferhundbastard, männlich, graubraun, 4 Jahre alt.
A = blaßgraugrün
B = blaßgrüne Grundfarbe mit gelblichbrauner deutlicher Radiärstreifung
C = braun
P. R. kreisrund, glatt, R. gut, P. eng.
r. I. Zwei dunkelbraune Kuppen zwischen A 11 und A 1. In B 9 dunkelbraune gewinkelte Falte, geradlinig verlaufende Falte von B 1 nach B 2, davor, beginnend bei B 11, und dahinter bis B 4 feine Schraffierung.
l. I. Kleine dunkle Falte von C 3 durch B nach C 4. Auffallend an diesem Auge ist die grünliche Grundfarbe mit der darüberliegenden deutlichen hellbraunen Radiärstreifung.
Z. B. Hochgradige linksseitige Herzdilatation, Tracheitis purulenta, chronischer Darmkatarrh, Tuberkulose negativ.

Fall 68.

Rehpinscher, weiblich, schwarzbraun, 9 Jahre alt.
A = dunkelgraubraun
B = kastanienbraun
C = dunkelbraun
P. R. kreisrund, leicht gefranst, R. gut, P. mittelweit.
r. I. Feiner dunkler Strich vom Pupillarrand 2 nach A 3, ebenso von A 4 nach B $3^1/_2$. Dunkle Falte mit geradlinigem Verlauf von C 9 nach B $10^1/_2$.
l. I. Geschlängelte Falte von B 1 nach B $3^1/_2$, darunter quer durch B ein feiner schwarzer Strich. Unter diesem Strich eine leicht nach innen geschwungene Falte bis B $5^1/_2$. Falte von C 8 bis B 10.
Z. B. Nephritis interstitialis acuta, geringgradiges Lungenemphysem, Anthracosis der Lunge und Lungenlymphknoten, Struma links.

Fall 69.

Pinscherbastard, männlich, graubraun, 12 Jahre alt.
A = schmutzig dunkelgraubraun, wolkig
B = dunkelbraun, wolkig
C = schmal dunkelbraun
P. R. kreisrund, ausgefranst, R. schwach, P. mittelweit.
r. I. Von C 2 nach C 3 durch B eine dunkelbraune Falte, anschließend dunkle Schattierung bis zu einer kuppelförmigen Falte bei B 4. Dunkler Fleck in B 10, drumherum dünne geschichtete Falten.
l. I. Von B 2 nach B 3 schwach gezeichnete Falte, bei B 4 und B 5 dunkle Flecke. In B 9 hakenförmige dunkle Falte, in C 11 kleiner dunkler Pigmentfleck.
Z. B. Chronische interstitielle Nephritis, Mitralis- und Tricuspidalissklerose, umschriebene Verdickungen des Lungenfeldes, herdförmige Leberentartung, Lungenanthracosis, chronischer diffuser Darmkatarrh.

Fall 70.

Deutscher Schäferhund, männlich, grauschwarz, 3 Jahre alt.
A = dunkelgraubraun
B = erst gelblich, dann rotbraun
C = dunkelbraun

P. R. kreisrund, glatt, R. gut, P. eng.
r. I. In A unregelmäßig verteilt dunkle keilförmige Striche, in B 2, B 4 und B 9 große nicht scharf begrenzte dunkle Schattierungen, in A 10 und B 9 je ein konzentrischer Ring.
l. I. Zahlreiche kleine dunkle Punkte in A um 12 und von 1 bis 3. Bei A 12 drei hakenförmige dunkle Striche, in B 2 kurze Falte, von B 3 — B 5 konzentrischer dunkler Ring. Dunkelschattierter schwammiger Fleck in B 8, davon ausgehend ein blutroter fingerkuppenartiger Fleck bis zur Iriskrause reichend.
Z. B. Hämocoelia nach Milzruptur, freies Blut im Magen und Darm, Magengeschwür am Magenausgang, blutige Durchtränkung der Duodenalschleimhaut.

Fall 71.

Riesenschnauzer, männlich, schwarz, 6 Monate alt.
A = graugelb
B = dunkelbraun, wolkig
C = dunkelbraun
P. R. kreisrund, glatt, R. gut, P. eng.
r. I. In B 12 kurze dunkle Zacke, von B 2 — B 3 eine dunkle Falte, anschließend von B 4 — B 5 ein konzentrischer schwarzbrauner Ring. Von B 8 — B 10 in Zone B und C gebirgige Aufwerfung des Irisgewebes, mit dunklen Höhenzügen und hellen Tälern.
l. I. Vom Pupillarrand bei B 12 nach A 1 feiner dunkler Strich, drei arkadenförmig nach innen gebogene Falten von B 12 nach B 2½. Daran anschließend eine nach oben und fast senkrecht liegende kurze Falte bei B 3. Die Zone C ist rundum dunkel schattiert mit verschiedenen Faltungen durchsetzt, besonders bei 8, 9, 10 und 11. Gesamtbild wolkig getigert.
Z. B. Lobäre katarrhalisch-eitrige Bronchopneumonie, pulpöse Milzschwellung.
Klin. Diagnose: Nervöse Staupe.

Fall 72.

Riesenschnauzer, männlich, schwarz, 6 Monate alt.
A = graugelb, markig
B = fleckig, gelbbraun
C = schwarzbraun, wolkig
P. R. kreisrund, glatt, R. gut, P. mittelweit.
r. I. In A 12, 1 und 2 je ein dunkler Fleck, gezackte dunkle Falte von B 2 nach B 3, ebensolche Falte von C 3½ durch B nach C 5. Bei B 9 und B 10 senkrecht liegende geradlinige Falten. Hakenförmige Falten quer durch B bei B 10, 11 und 11½.
l. I. Starke dunkle Schattierungen in der Gegend um B 3, darin bei B 2½ hellere geschlängelte Falte, zwei parallel liegende Falten bei B 4. Gesamtbild fleckig, wolkig.
Z. B. Gastro-Enteritis catarrhalis diffusa, Ascaridiasis Myodegeneratio cordis, Lungenödem.
Klin. Diagnose: Nervöse Staupe.

Fall 73.

Spitz, weiblich, weiß, 10 Jahre alt.
A = graubraun
B = mittelbraun
C = dunkelbraun
P. R. kreisrund, fein gezähnt, R. schwach, P. weit.
r. I. Großer quadratischer dunkler Pigmentfleck kurz hinter dem Pupillarrand in A 2 beginnend und bis zur Mitte von Zone B reichend, leicht geschlängelte Falte von B 2 nach B 6. Geradlinige etwas breitere Falte von B 8 nach B 11.

l. I. Glatte Falte von B 2½ — B 5, geschlängelte Falte von B 7 bis B 10. Gesamtiris granuliert, wie mit Körnern überstreut.
Z. B. Mammatumor, umschriebene haselnußgroße Geschwulstknoten in einer Schilddrüse, große Lungenmetastasen.

Fall 74.

Deutscher Schäferhund, männlich, graugelb, 12 Jahre alt.
A = graubraun
B = Grundfarbe hellbraun mit dunkelbrauner Schattierung
C = dunkelbraun
P. R. geringe Pupillendeformation beiderseits, Rand ausgefranst, R. schwach, P. sehr weit.
r. I. In B von 7—9 und parallel dazu von B 8 — 10 zwei dunkle Falten, nach C flach, nach A zu steil abfallend, in B 9½ und 10 je ein kleiner schwammiger Fleck.
l. I. Ähnliche Falte wie rechts von B 1 nach B 3. Schwammiger dunkler Fleck bei B 9 (Altersiris).
Z. B. Ulceröser Mammatumor, chronische interstitielle Nephritis, Mitralissklerose.

Fall 75.

Deutscher Schäferhund, männlich, graubraun, 7 Jahre alt.
A = dunkelgraubraun
B = kastanienbraun
C = dunkelbraun
P. R. kreisrund, fein gezähnt, R. schwach, P. weit.
r. I. In B von 1—4 markig grauweiße Zone.
l. I. Kleine dunkle Falte in B 9, von B 2 — B 5 stärkere dunkle Schattierungen. Gesamtiris wolkig.
Z. B. Gastro-Enteritis catarrhalis diffusa, Prostatahypertrophie, Harnblasendilatation.

Fall 76.

Rauhhaardachshund, männlich, braun, stichelhaarig, 10 Wochen alt.
A = kastanienbraun mit dunkelgrauen Schattierungen
B = hellbraun, gekörnt
C = dunkelbraun
P. R. kreisrund, glatt, R. gut, P. weit.
r. I. Am Rand von C von 2—4 eine leicht geschlängelte helle Falte mit dunkler Umrandung, ebenso von 7—11 mit Winkelung bei 8½.
l. I. Gezackte Falte von C 1 — C 5 und von C 7 — C 8½ leicht geschlängelte Falte von C 10—12.
Z. B. Lobäre katarrhalische Pneumonie, Herzdilatation, Ascaridiasis.

Fall 77.

Wachtel-Spitz-Bastard, weiblich, braun, 10 Jahre alt.
A = wässerig graubraun
B = rötlichbraun verwaschen
C = dunkelbraun
P. R. leicht deformiert, rechts von 9—12, links von 6—8 eingedellt, ausgefranst, R. keine, P. weit.
r. I. In A 3 schräg nach oben ziehend ein feiner schwarzer Strich, gezackte helle Falte mit dunkler Umrandung von B 3 nach B 5½, ebenso von C 8 nach C 11.
l. I. Querliegender schwarzer dünner Strich bei A 9, konzentrisch geschichtete Ringe in der Krause von 3—5½. In C geschlängelte Falte von C 2 — C 4 und von C 8 — C 11.
Z. B. Struma carzinomatosa, Kompression der Trachea und des Schlundes, multiple Lungenmetastasen, Herzhypertrophie links, Stauung in der Leber, den Nieren und der Lunge, multiple Milzhämatome.

Fall 78.

Spitz, weiblich, weiß, 1½ Jahre alt.

A — kastanienbraun
B — dunkelbraun
C — dunkelbraun
P. R. kreisrund, glatt, R. gut, P. mittelweit.
r. I. Faltung in Zone C von C 1—2½, von C 3—5 und von C 7—9½.
l. I. Konzentrisch liegende Ringe in B und C von 1½—5, dunkle Falte von C 9 — C 11½.
Z. B. Gastro-Enteritis catarrhalis diffusa, chronische interstitielle Nephritis.

Fall 79.

Wachtelhund, männlich, braun, 1 Jahr alt.

A — grünlichgrau mit dunklen Flecken durchsetzt, die unregelmäßig verteilt sind
B — Grundfarbe hellgelb, am Rand nach C von goldbraunem Pigment überlagert mit schraffierter Zeichnung
C — dunkelbrauner Ring
P. R. kreisrund, glatt, R. gut, P. mittelweit.
r. I. Falte von B 2—4, mit Winkelung bei C 3, daran anschließend zwei kleinere Falten, kleinere Falten bei B 8, B 9 und B 10.
l. I. Dunkle Schattierung bei C 3.
Z. B. Lobäre Bronchopneumonie, beginnende Gastro-Enteritis catarrhalis diffusa, follikuläre Milzschwellung.

Klin. Diagnose: Nervöse Staupe.

Fall 80.

Deutscher Schäferhund, männlich, grauschwarz, 1 Jahr alt.

A = dunkelgrau
B = um A ockergelb, von C her samtartig mit dunkelbraunem Pigment überwuchert
C = dunkelbraun
P. R. kreisrund, glatt, R. gut, P. weit.
r. I. Bei C 9 Pigmentverdichtung.
l. I. Pigmentverdichtung bei C 3.
Z. B. Hochgradiges Lungenödem mit lobulären broncho-pneumonischen Herden, hochgradige septische Milzschwellung und geringe Enteritis catarrhalis; Staupe.

Fall 81.

Deutscher Schäferhund, männlich, graugelb, 5 Jahre alt.

A = dunkelgrau
B = gelbbraun, gegen C rotbraun werdend, gekörntes granuliertes Aussehen
C = dunkelbraun
P. R. kreisrund, glatt, R. gut, P. mittelweit.
r. I. Die Iriskrause ist von A 8—9 markig grauweiß gefärbt, an der Grenze zwischen A und B bei 2 eine markig grauweiße pigmentarme Stelle, großer dunkler Pigmentfleck zwischen B 4 und B 5, kleinere keilförmige Pigmentflecke bei B 6.
l. I. Markig grauweiße Verfärbung der Krause von A 2—4, annähernd kreisrunder Pigmentfleck in B 8.
Z. B. Eitrig-lobäre Bronchopneumonie, Herzdilatation beiderseits, septische Milzschwellung, Leberstauung.

Fall 82.

Deutscher Schäferhund, weiblich, schwarz, 3 Monate alt.

A = dunkelgraubraun
B = lehmfarben
C = dunkelbraun

P. R. kreisrund, glatt, R. gut, P. eng.
r. I. Ausgehend von C 3, C 4 und C 5 je eine kurze Falte in Zone B hineinragend mit Richtung nach A 12, hellgraue Falte von B 6½ bis 9 mit Winkelung bei B 8, anschließend zwei kuppelförmige Aufbauschungen bei 9½ und 10.
l. I. Drei querliegende kurze Falten von C 2, C 2½ und C 3 ausgehend in Zone B hineinragend, anschließend bis C 5½ eine doppelbogige Falte. Falte von B 9 nach C 10, zwei kurze Falten bei C 11 und C 11½.
Z. B. Lobäre katarrhalisch-eitrige Pneumonie, Milzschwellung.
Klin. Diagnose: Nervöse Staupe.

Fall 83.

Foxterrier, männlich, dreifarbig, 3 Monate alt.
A = dunkelgraubraun
B = Grundfarbe gelb mit bräunlicher Überschichtung
C = dunkelbraun
P. R. kreisrund, glatt, R. gut, P. eng.
r. I. Von B 8 nach B 12 gewinkelte Falte mit Winkel bei C 9.
l. I. Leicht gewellte Falte von B 11½ nach B 4, geradlinige Falte von C 6 nach C 8, leicht gewellte Falte von B 9½ nach B 12.
Z. B. Lungenödem, Herzdilatation, Stauungsleber.

Fall 84.

Deutscher Schäferhund, männlich, schwarzgrau, 4 Jahre alt.
A = graugelb
B blaßgelb mit netzwerkartiger Überflechtung mit goldbraunem Pigment von Zone C aus
C = goldbraun bis dunkelbraun
P. R. kreisrund, glatt, R. gut, P. mittelweit.
r. I. Dunkle Falte von C 4 nach C 5.
l. I. In der Gegend um B 3 und C 3 dunkle Schattierung.
Z. B. Herdförmige interstitielle Nephritis, Leberzirrhose. Ascites, Milzschwellung, Herzdilatation rechts, Lungenödem. Gastro-Enteritis catarrhalis diffusa.

Fall 85.

Cockerspaniel, männlich, schwarz, 14 Wochen alt.
A = dunkelgraubraun
B = Grundfarbe graugelb mit brauner Schattierung (getigert)
C = dunkelbraun
P. R. kreisrund, glatt, R. gut, P. eng.
r. I. In Zone A verläuft eine feine schwarze Linie in drei Zacken von B 10 nach A 3½.
l. I. Grauweißer keilförmiger Fleck in A 2, leicht geschwungene Falte von B 12 nach C 3.
Z. B. Enteritis catarrhalis diffusa, Milzschwellung, Lungenödem.
Klin. Diagnose: Nervöse Staupe.

Fall 86.

Bernhardiner, männlich, braunweiß, 3 Jahre alt.
A = grau mit grauweißen Flecken durchsetzt
B = ockergelb
C = dunkelbraun
P. R. kreisrund, glatt, R. gut, P. sehr weit.
r. I. Gewinkelte Falte von C 8 nach C 9½.
l. I. Bei C 3 dichte Lagerung des rotbraunen Pigments, in B 9 zwei parabelförmig gebogene Falten.
Z. B. Chronische interstitielle herdförmige Nephritis, Herzdilatation beiderseits, Lungenödem, Stauungsleber.

Fall 87.

Airedaleterrier, männlich, schwarzbraun, 9 Jahre alt.

A — Grundfarbe braun mit zahlreichen dunklen Flecken von wechselnder Größe durchsetzt
B = gelbbraun
C = dunkelbraun
P. R. leicht gezähnt, kreisrund, R. schwach, P. sehr weit.
r. I. Schichtförmig angeordnete dunkle Ringe von A 3 — A 5.
l. I. Ebensolche Schichtung von A 3 — A 5.
Z. B. Chronische interstitielle Nephritis mit Cystenbildung, Mitralissklerose, Schwellung von Prostata und Uretraldrüsen, Harnblasendilatation, Rötung der Magenschleimhaut.

Fall 88.

Cockerspaniel, weiblich, schwarzgrau, 13 Jahre alt.

A = gelblich-graubraun, gekörnt
B = mittelbraun
C = dunkelbraun
P. R. kreisrund, leicht gezähnt, R. schwach, P. mittelweit.
r. I. Stark geschlängelte Faltung von B 2 nach B 5, dunkelbraun mit heller Umrandung, kurze breite Falte in B 10, anschließend schmale Falte am Rand von C 11 — C 12.
l. I. Geschlängelte Faltung von B 2—3½, anschließend dunkler Pigmentfleck bei B 4, von B 9 nach B 12 breite gezackte Falte, senkrecht darauf bei B 9½ ein Pigmentkeil mit Richtung zur Pupillenmitte.
Z. B. Hochgradige Schrumpfnieren. Mitralissklerose, Herzhypertrophie links, Lungenödem, Taeniasis, Gastro-Enteritis catarrhalis diffusa.

Fall 89.

Deutscher Schäferhund, männlich, schwarzbraun, 8 Monate alt.

A = graubraun
B = Grundfarbe goldbraun, netzwerkartig mit dunkelbraunem Pigment überwuchert
C = dunkelbraun
P. R. kreisrund, glatt, R. gut, P. mittelweit.
r. I. Schräg liegende kurze Falte in B 2, gezackte Falte von C 1 bis C 4, kurze geradlinige Falte von C 8 nach C 9, je eine hakenartige Falte ausgehend von C 9½ und C 10½ in Zone B hineinragend.
l. I. Von B 1½ — C 5 breite gewellte Falte, hakenförmige Falte in C 10. Grünlich-gelbe pigmentarme Stelle in A 10 an der Grenze nach B.
Z. B. Gastro-Enteritis catarrhalis diffusa, follikuläre und pulpöse Milzschwellung, herdförmige interstitielle Nephritis, beiderseitige Herzdilatation, Lungenemphysem.
Klin. Diagnose: Nervöse Staupe.

Fall 90.

Pudel, schwarz, weiblich, 4 Monate alt.

A = dunkelbraun
B = Farbmischung zwischen gelbbraun und grünlichgelb (getigert)
C = dunkelbraun
P. R. kreisrund, glatt, R. gut, P. mittelweit.
r. I. Rund um die Zone B gezackte Faltungen.
l. I. Ebenso.
Z. B. Gastro - Enteritis catarrhalis diffusa, follikuläre Milzschwellung, Lungenödem, beginnende Pneumonie, Cystitis chronica.

Fall 91.

Griffon, männlich, braun mit Stichelhaaren, 4 Jahre alt.

A – dunkelgraubraun mit keilförmigen Pigmentflecken rundum
B gelbbraun
C – dunkelbraun
P. R. kreisrund, glatt, R. gut, P. mittelweit.
r. I. Von B 3 nach B 5 kleine durcheinanderlaufende Falten.
l. I. o. B.
Z. B. Chronische interstitielle Nephritis, geringgradige Herzhypertrophie, Harngeruch der Muskulatur, Dilatation des rechten Herzens. Urämieverdacht.

Fall 92.

Drahthaarfoxterrier, männlich, dreifarbig, 12 Jahre alt.

A = dunkelgraubraun
B = dunkelbraun bis schwarzbraun (getigert)
C = schwarzbraun
P. R. ausgefranst, beiderseits deformiert, R. schwach, P. sehr weit.
r. I. Am Pupillarrand bei 8, $9^1/_2$ und 11 ragen drei Zapfen in die Pupille hinein, sie sind durch Pigmentbrücken miteinander verbunden, bei A 8 länglich-ovaler schwarzer Pigmentfleck, bei B 9 Pigmentschichtung, in B 10 ovaler grauweißer Fleck.
l. I. Ausbuchtungen des Pupillarrandes bei $3^1/_2$ und $2^1/_2$, ebenfalls durch Pigmentbrücken miteinander verbunden, bei B 3 Pigmentschichtung mit Faltenbildung, dazwischen ein grauweißer pigmentarmer Fleck, leicht gewellte Falte von B 9 nach B 11 (Altersiris).
Z. B. Chronische interstitielle Nephritis, Ausscheidungsnephritis, Zustand nach Endocarditis an der Mitralis, multiple Milzhämatome und -lipome.

Fall 93.

Langhaariger Dachshund, weiblich, rotbraun, 1 Jahr alt.

A = mattbraun
B = braungelb
C = dunkelbraun
P. R. kreisrund, glatt, R. gut, P. mittelweit.
r. I. Geradlinig verlaufende hellbraune Falte von C 10 nach C 11.
l. I. Leicht geschlängelte Falte von C 1 nach C 3, ebenso von C 8 nach C 9. An der Grenze zwischen A und B um 5 ein rundlicher dunkelbrauner Pigmentfleck.
Z. B. Ohne grobanatomischen Befund.

Fall 94.

Sealyhamterrier, männlich, weiß, 4 Jahre alt.

A = graubraun
B = kastanienbraun
C = dunkelbraun
P. R. kreisrund, glatt, R. gut, P. mittelweit.
In beiden Iriden rund um die Zone C zusammenhängende, teils geschlängelte, teils gezackte Faltungen von hellbrauner Farbe mit dunkler Umrandung, sonst o. B.
Z. B. Chronische hämorrhagische Cystitis, Harnblasensteine.

Fall 95.

Langhaardachshund, männlich, schwarzbraun, 1 Jahr alt.

A = graubraun
B = sandgelb
C = dunkelbraun

P. R. kreisrund, glatt, R. gut, P. mittelweit.
Beide Iriden o. B. einheitliche Zeichnung.
Z. B. Gastro-Enteritis catarrhalis, pulpöse Milzschwellung.
Klin. Diagnose: Nervöse Staupe.

Fall 96.

Bernhardiner, männlich, dreifarbig, 3 Jahre alt.

A - graubraun
B = braungelb
C = dunkelbraun

P. R. kreisrund, glatt, R. gut, P. mittelweit.
r. I. Falte von B 2 nach B 5, drei kurze Falten in der Gegend um B 9, schraffierte braune Schattierungen bei B 8, B 10 und B 2.
l. I. Falten von B 1 nach B 3 und von B $3^1/_2$ nach B 5, schraffierte Schattierung bei B 12, B 2 und B 3.
Z. B Gastro-Enteritis catarrhalis subacuta, Tonsillitis, beiderseitiges hochgradiges Lungenödem.

Fall 97.

Langhaardachshund, weiblich, grauschwarz getigert, 10 Jahre alt.

A = graubraun
B = braungelb
C — dunkelbraun

P. R. kreisrund, glatt, R. gut, P. mittelweit.
r. I. Faltung in B von 12 nach 3, in C von 8 nach 10.
l. I. Faltung von B 2 nach B 3, drei kleinere dunkle Pigmentflecke in B 8, 9 und 10.
Z. B. Warzige Verdickung am Schließungsrand der Mitralis, herdförmige Leberverfettung, Stauungsleber.

Fall 98.

Drahthaarfoxterrier, männlich, dreifarbig, 7 Monate alt.

A - dunkelgraubraun mit keilförmigen radiär angeordneten dunklen Flecken rundum
B = kastanienbraun
C = dunkelbraun

P. R. kreisrund, glatt, R. gut, P. eng.
r. I. o. B.
l. I. Stark gezackte dunkle Falte von B 12 nach B 4.
Z. B. Lobäre katarrhalisch-eitrige Bronchopneumonie, pulpöse Milzschwellung.
Klin. Diagnose: Nervöse Staupe.

Fall 99.

Pinscherbastard, männlich, braun, 4 Jahre alt.

A = grauschwarz
B gelbbraun
C – dunkelbraun mit unregelmäßigen schraffierten Schattierungen am Rand

P. R. kreisrund, glatt, R. gut, P. mittelweit.
r. I. Kleine dunkle Falte von C 8 nach C $9^1/_2$.
l. I. o. B.
Z. B. Chronisches Rückenekzem, interstitielle Nephritis, diffuser Darmkatarrh.

Fall 100.

Pudel-Schnauzerbastard, männlich, schwarz, 1 Jahr alt.

A = graubraun
B = erst gelblich-grün, dann braun mit netzwerkartiger Pigmentüberwucherung
C = dunkelbraun
P. R. kreisrund, glatt, R. gut, P. mittelweit.
r. I. In B 3 zum Pupillarrand konzentrische Ringe, gezackte Falte von B 9 nach C 11, leicht geschwungene Falte von B 3 nach B 5.
l. I. Konzentrisch geschichtete Ringe in B, Falte mit 5 Zacken von B 6 nach B 9.
Z. B. Lungenödem, chronische interstitielle Nephritis, Urocystitis, markige Schwellung der Darmlymphknoten.

Kritische Betrachtung.

An 100 Hunden wurde kurz vor dem Tod die Iris auf Veränderungen im Sinne der sogen. „Irriszeichen" untersucht. Wie beim Menschen, so finden sich auch in der Iris des Hundes mannigfaltige Zeichen in Form von Punkten, Strichen, Linien, Flecken und insbesondere in Form von Faltungen in verschiedenster Größe, Lage und Ausdehnung. Die Farbe dieser Veränderungen wechselt zwischen grauweiß bis schwarzbraun. Zur Lage dieser Zeichen ist zu bemerken, daß Punkte und Flecke sowie kleine Striche hauptsächlich in Zone A (Pupillarzone) zu finden sind, während die zirkulären Faltungen vorwiegend in der äußeren Zone (Ciliarzone) angetroffen werden. Hier sind wiederum die lateralen und medialen Pole der Iris bevorzugt (Gegend um B 3 und B 9 beiderseits). In der mittleren Zone sind diese Zeichen weniger zu finden, hier handelt es sich meist um Verfärbungen durch Pigmentanhäufungen oder Pigmentschwund. In bezug auf Häufigkeit stehen die schon erwähnten Faltenbildungen zweifellos an erster Stelle. In teils geradlinigem, teils geschlängeltem, geschwungenem oder auch gezacktem Verlauf treten sie als dunkelbraune Pigmentzusammenschiebungen in Erscheinung, meist umgeben von einer helleren Zone, so daß es zu einer der Gebirgsdarstellung auf der Landkarte ähnlichen Zeichnung kommt, mit dunklen Höhenzügen und hellen Tälern. Mit wenigen Ausnahmen sind diese Falten zirkulär angeordnet und dehnen sich oft rund um die ganze Iris aus, wahrscheinlich handelt es sich hierbei um die von Martin beschriebenen Kontraktionsfalten.

Das Irisbild steht in gewisser Beziehung zum Lebensalter, so zeigt die Iris des jungen Hundes im allgemeinen ein einheitliches Bild mit einheitlicher Grundfarbe, straffem Gewebe und gleichmäßigem Übergang der drei Zonen. Der Pupillarrand ist kreisrund und glatt, die Pupille eng bis mittelweit, die Reaktion gut. In dieser einheitlichen Grundfarbe werden vereinzelte Zeichen in Gestalt von Punkten, Flecken oder Linien angetroffen, vorherrschend ist aber immer das einheitliche Gesamtbild.

Eine Ausnahme bilden jedoch die Irisveränderungen bei Hunden, die an nervöser Staupe erkrankt sind. Diese werden deshalb in einem besonderen Kapitel behandelt.

Bei älteren Hunden, etwa vom 5. Lebensjahr ab (einzeltümlich verschieden) kommt es zur Auflockerung des Irisgewebes, verbunden mit Pigmentschwund oder mit Pigmentauflagerungen. Dadurch entstehen die beschriebenen dunklen Schattierungen, Pigmentflecke, Pigmentinseln. Die Iris zeigt ein getigertes Aussehen, oft ist sie auch wie mit feinen Körnern überstreut, andererseits bemerkt man netzwerkartige Pigmentanordnung oder verwaschene bzw. verschwommene Pigmentbilder. Im Gesamtbild gleicht die Iris oft einer Gebirgsdarstellung auf der Landkarte. Die Pupille ist weit, der Pupillarrand aufgelockert, ausgefranst, wobei es teilweise zur Pigmentabspaltung kommt (s. Fall 33 und 92). Teilweise findet man Pupillendeformation und

Verlust der Pupillarreaktion. In dieser sogen. Altersiris sind natürlicherweise die Iriszeichen in mannigfaltigen Erscheinungsformen anzutreffen.

Für diese Veränderungen sind wohl durch senile Atrophie bedingte Schrumpfungsvorgänge verantwortlich zu machen, wobei es durch trophische Störungen zu Pigmentschwund, Muskelerschlaffung und dadurch bedingte Pigmentzusammenschiebungen kommt.

Über die Zusammenhänge dieser Iriszeichen mit Organveränderungen gibt die nachstehende Tabelle Aufschluß. In ihr sind für jeden Fall die nach dem Zerlegungsbefund erkrankten Organe angeführt. Das Vorliegen von Iriszeichen im entsprechenden Organfeld wurde als positiv, das Fehlen als negativ gewertet.

Aus der Tabelle ist folgendes zu entnehmen:

Bei 100 Hunden sind auf Grund des Zerlegungsbefundes 322 Krankheiten festgestellt worden, davon sind 171 subakuter bzw. akuter und 151 chronischer Natur.

Bei insgesamt 71 Organkrankheiten konnte in der Iris im entsprechenden Organfeld irgendeine Veränderung gefunden werden, das entspricht einem Verhältnis von 22%. Bei den 171 akuten Krankheiten wurden 43 mal entsprechende Veränderungen gefunden (etwa 25%), bei den 151 chronischen Krankheiten 28 mal (etwa 18%). Trotzdem in bezug auf Lage und Ausdehnung der Organfelder durchaus großzügig vorgegangen wurde, fanden sich im Gesamtergebnis bei nur 22% der Organkrankheiten Veränderungen im entsprechenden Irisfeld. In keinem Fall waren in der Iris die Felder aller erkrankten Organe verändert. In acht Fällen war die Iris bei schweren und zahlreichen Organveränderungen ohne jeden Befund (Fall 1, 3, 10, 12, 13, 59, 64 und 95). In zwei Fällen waren bei Irisveränderungen keinerlei Organkrankheiten festzustellen (Fall 9 und 93). Für die Verhältnisse bei den am häufigsten beobachteten Organkrankheiten geben nachfolgende Tabellen eine Übersicht.

		positiv	
Lungenkrankheiten:			
Gesamtzahl der Krankheiten	56	28	etwa 50%
akute	40	22	„ 55%
chronische	16	5	„ 31%
Magen-Darmkrankheiten:			
Gesamtzahl der Krankheiten	50	23	„ 45%
akute	42	15	„ 36%
chronische	8	5	„ 62%
Nierenkrankheiten:			
Gesamtzahl der Krankheiten	47	4	„ 0,9%
akute	15	1	„ 0,7%
chronische	32	3	„ 0,9%
Herzkrankheiten:			
Gesamtzahl der Krankheiten	44	1	„ 0,2%
akute	17	—	—
chronische	28	1	„ 0,3%
Leberkrankheiten:			
Gesamtzahl der Krankheiten	23	2	„ 0,9%
akute	12	1	„ 0,8%
chronische	21	1	„ 0,5%
Milzkrankheiten:			
Gesamtzahl der Krankheiten	32	4	„ 12%
akute	30	2	„ 0,7%
chronische	2	2	„ 100%

Die positiven Fälle sind bei Lungen- und Darmkrankheiten im Verhältnis zu den anderen Organkrankheiten sehr hoch. Der Grund hierfür dürfte in der günstigen Lage dieser Organfelder liegen.

Das Magen-Darmfeld nimmt die ganze Pupillarzone ein, also einen verhältnismäßig großen Teil der Gesamtiris. Jede Veränderung in dieser Zone, ohne Rücksicht auf die Lage, Größe oder Form wurde als positiv gewertet. Dadurch läßt sich der hohe Prozentsatz von positiven Fällen bei dieser Krankheit erklären.

Wie schon eingangs erwähnt, wurden Veränderungen am häufigsten im lateralen und medialen Pol der Iris (also bei 9 und 3) gefunden. Das Lungenfeld ist nun beiderseits im lateralen Pol der Iris festgelegt, und infolge dieser günstigen Lage werden im Lungenfeld sehr oft Veränderungen gefunden.

Teilweise handelt es sich bei den vorliegenden Lungenkrankheiten um agonale Lungenödeme, die unmöglich auf der Iris Entformungen oder Entfärbungen hervorrufen konnten, da die Iris vor dem Tod untersucht wurde. Auch dies spricht gegen die Richtigkeit der zahlreichen positiven Ergebnisse bei Lungenerkrankungen.

Irisveränderungen bei nervöser Staupe.

22 der untersuchten Hunde waren an nervöser Staupe erkrankt. Das klinische Bild äußert sich im allgemeinen in cerebrospinalen Erscheinungen, in Form von Kaukrämpfen, Muskelzuckungen oder Nachhandlähmungen. Leider war es nicht möglich, jeweils eine Gehirnsektion auszuführen, so daß nur die klinische (aber eindeutige) Diagnose mit dem Irisbefund verglichen werden konnte. Es ist jedoch anzunehmen, daß es sich jeweils um eine Meningitis non purulenta lymphocytaria gehandelt hat. — Die Iris dieser Hunde zeigte größtenteils eigenartige Veränderungen, die bei anderen Hunden dieses Alters kaum gefunden wurden. Kennzeichnend an diesen Iriden ist die uneinheitliche Grundfarbe, wobei es zu gefleckten oder getigerten Bildern kommt.

Meist finden sich dabei noch stark gezackte Faltungen, die sich oft rund um die ganze Iris legen. Besonders deutlich sind diese Veränderungen in Fall 34, 65, 71 und 90 zu sehen, die deshalb zeichnerisch festgelegt wurden (Abb. 3, 6, 9 und 11).

Die nachfolgende Tabelle gibt einen Überblick über die gefundenen Veränderungen bei nervöser Staupe.

Fall	6	Iris	getigert, keine Falten
„	11	„	einheitlich, rechts Falten
„	14	„	getigert, ohne Falten
„	34	„	geschlängelte Falten
„	36	„	einheitlich, ohne Falten
„	38	„	rundum wellige Falten
„	40	„	einheitlich, wenige Falten
„	41	„	getigert mit zackigen Falten
„	47	„	einheitlich, ohne Falten
„	60	„	getigert, rundum zackige Falten
„	65	„	rundum zackige Falten
„	71	„	getigert, rundum zackige Falten
„	72	„	getigert, rundum zackige Falten
„	81	„	getigert, geringe Faltenbildung
„	82	„	zackige Falten
„	83	„	zackige Falten
„	84	„	einheitlich mit geringer Faltenbildung
„	89	„	stark getigert, rundum zackige Falten
„	90	„	getigert, zackige Falten
„	93	„	einheitlich mit geringer Faltenbildung
„	95	„	einheitlich, ohne Falten
„	99	„	einheitlich mit geringer Faltenbildung links.

Aus dieser Tabelle ist folgendes zu entnehmen:

Von 22 Iriden zeigten 9 das „typische" Bild: getigerte Iris mit zackigen Falten, weitere 4 sind als beinahe typisch anzusprechen: getigerte Iris ohne Faltenbildung. Die übrigen wiesen keine besonderen Veränderungen auf. Insgesamt wurden also bei 22 Fällen 13 mal (etwa 60%) gleiche bzw. sehr ähnliche Irisbilder gefunden. Es besteht die Möglichkeit, daß bei dieser Krankheit Zusammenhänge zwischen erkranktem Gehirn und Irisveränderungen bestehen. Zur weiteren Klärung dieser Zusammenhänge müßten jedoch an einer größeren Versuchsreihe Untersuchungen angestellt werden, insbesondere auch durch jeweilige Gehirnsektion die Erkrankung pathologisch-anatomisch nachgewiesen werden.

Zusammenfassung.

Die Irisveränderungen im Hundeauge in Form der sogen. Iriszeichen der Augendiagnostiker stehen nach den vorliegenden Untersuchungen in keinem Zusammenhang mit Organkrankheiten, vielmehr handelt es sich um zufällige Erscheinungen bzw. lokale Veränderungen der Iris, die entweder angeboren oder Folgeerscheinungen von überstandenen Irisentzündungen oder aber in den meisten Fällen als Altersveränderungen anzusprechen sind.

Auffallend ist, daß bei Gehirnentzündungen im Verlauf von nervöser Staupe in etwa 60% der Fälle gleiche Irisbilder zu finden waren.

Ob es sich hier um Zufallsergebnisse handelt oder ob tatsächlich Zusammenhänge vorhanden sind, könnte nur in einer größeren Versuchsreihe geklärt werden.

Tabelle.

Fall	Nach dem Zerlegungsbefund erkrankte Organe	Veränderungen im entsprechenden Organfeld	Irisdiagnose	Bemerkungen
1	Magen-Darm Nieren	— —	o. B.	
2	Darm Herz	+	Kehlkopf, Schlund, allgemeine Muskel- u. Gewebsschwäche, Darm	
3	Magen-Darm Nieren	— —	o B.	
4	Nieren Herz Magen-Darm	— — +	Magen-Darm	
5	Milz Magen-Darm Nieren	— — —	Leber, Blase, Nabel, Parasiten	
6	Milz nervöse Staupe	—		Iris getigert ohne Falten
7	Nieren Blase Prostata Magen-Darm	— — — +	allgemeine Muskel- u. Gewebsschwäche, Magen-Darm	
8	Nieren	+	Großhirn, Mund, Nieren, Oberkiefer, Blase, Zwerchfell, Milz (allgemeine Muskel-, Nerven- u. Gewebsschwäche)	
9	ohne grob-anatomische Veränderungen		Hals, Schulter, Rükken, Nabel, Achseldrüse	
10	Milz Niere Haut	— — —	o. B.	
11	Lunge Milz nervöse Staupe	— +	Stirn, Auge, Milz	einheitliche Iris, geringe Faltenbildung
12	Herz Lunge Leber	— — —	o. B.	wässerige verschwommene Irisfarbe
13	Nieren, Herz Leber, Blase Prostata	— — —	o. B.	schwere Organveränderungen ohne Irisbefund

Fall	Nach dem Zerlegungsbefund erkrankte Organe	Veränderungen im entsprechenden Organfeld	Irisdiagnose	Bemerkungen
14	Lunge Darm nervöse Staupe	— —		Iris getigert ohne Faltenbildung
15	Nieren Magen-Darm Herz Leber Prostata Blase	— — — — + —	Rachen, Mund, Schlund, Rücken, Prostata	
16	Darm	+	Darm	
17	Milz Herz Gesäuge	— — +	Großhirn, Eierstock, Lunge, Gesäuge	allgemeine Muskel-, Nerven- und Gewebsschwäche
18	Nieren Prostata Blase Leber Herz	— — — —	Hals, Ohr, Hypophyse, allgemeine Gewebsschwäche	
19	Leber Lunge Lungenlymphknoten	— — —	Darm	
20	Lunge Leber	— —	Magen-Darm, Nase, Stirn, Ohr	allgemeine Muskel-, Nerven- und Gewebsschwäche
21	Lunge Darm	+ —	Lunge, Kleinhirn	
22	Nieren	—	Herz, Lunge, Magen-Darm, Zwerchfell, Milz	
23	Herz Lunge Bronchien	— — —	Darm, allgemeine Muskel-, Nerven- u. Gewebsschwäche	
24	Lunge Harnwege Magen-Darm	+ — —	Lunge, Luftröhre, Ohr	
25	Nieren Magen-Darm	- +	Magen-Darm, allgemeine Muskel-, Nerven- und Gewebsschwäche	

Fall	Nach dem Zerlegungsbefund erkrankte Organe	Veränderungen im entsprechenden Organfeld	Irisdiagnose	Bemerkungen
26	Schilddrüse	—	Leber, allgemeine Muskel-, Nerven- u. Gewebsschwäche	
	Lunge	—		
	Leber	+		
	Milz, Niere	—		
27	Prostata	+	Niere, Prostata, Achseldrüse, Magen-Darm	
	Blase	—		
	Niere	+		
	Lunge	—		
28	Lunge	+	Zunge, Mund, Rücken, Lunge	
	Niere	—		
29	Herz	—	Hals, Ohr, Kleinhirn, Prostata	
	Magen-Darm	—		
	Nieren	—		
30	Niere	—	Magen-Darm, Augen, Nase, Nierenmuskeln, allgemeine Muskel-, Nerven- u. Gewebsschwäche	
	Magen-Darm	+		
	Leber	—		
	Lunge	—		
	Schilddrüse	—		
	Prostata	—		
	Blase	—		
31	Schilddrüse	—	allgemeine Muskel-, Nerven- u. Gewebsschwäche	
	Lunge	—		
	Niere	—		
	Milz	—		
	Magen-Darm	—		
	Leber	—		
	Blase	—		
32	Lunge	—	Leber, Milz, Nase, Mund, Hals, Ohr, Magen-Darm, allgemeine Muskel-, Nerven- und Gewebsschwäche	
	Schilddrüse	—		
	Milz	+		
	Herz	—		
	Leber	+		
	Niere	—		
	Prostata	—		
33	Schilddrüse	—	Lunge, Niere, Blase, Magen-Darm, Achseldrüse, allgemeine Muskel-, Nerven- u. Gewebsschwäche	
	Herz	—		
	Lunge	+		
	Niere	+		
	Blase	+		
	Prostata	—		
	Milz	—		
34	Uterus	—	Magen-Darm	geschlängelte Faltungen
	Magen-Darm	+		
	Leber	—		
	nervöse Staupe			

Fall	Nach dem Zerlegungsbefund erkrankte Organe	Veränderungen im entsprechenden Organfeld	Irisdiagnose	Bemerkungen
35	Leber Niere Pankreas Herz Lunge Uterus	— — — — — —	Schlund, Mund, Rükken, Augen, Nase, allgemeine Muskel-, Nerven- u. Gewebsschwäche	
36	Lunge Bronchien nervöse Staupe	— —		einheitliche Iris ohne Falten
37	Niere Prostata Blase Herz Hoden	— — — — +	Lunge, Nase, Hals, Schulter, Magen-Darm, Hoden, allgemeine Muskel-, Nerven- und Gewebsschwäche	
38	Magen-Darm Lunge Milz nervöse Staupe	- — —		rundum wellige Faltungen beiderseits
39	Lunge Herz Niere	— — +	Lunge, Niere, Achseldrüse, allgemeine Muskel-, Nerven- u. Gewebsschwäche	
40	Magen-Darm Blase Milz Lunge Leber Tonsillen nervöse Staupe	— + — —	Lunge, Luftröhre, Kleinhirn	einheitliche Iris mit wenigen Falten
41	Milz Magen-Darm nervöse Staupe	— +	Prostata, Lunge, Magen-Darm, Kleinhirn	getigerte Iris mit zackigen Falten
42	Magen-Darm Herz Lunge Leber Milz	— - +	Lunge, Rücken, Kleinhirn	
43	Magen-Darm Blase Niere Herz	+ — — —	Magen-Darm	zirkuläre Faltenbildung ähnlich wie bei nervöser Staupe
44	Niere Herz Milz	— — +	Milz, Magen-Darm, Leber, Lunge, allgemeine Muskel-, Nerven- und Gewebsschwäche	

Fall	Nach dem Zerlegungsbefund erkrankte Organe	Veränderungen im entsprechenden Organfeld	Irisdiagnose	Bemerkungen
45	Magen-Darm	+	Bauch, Unterkiefer, Schlund, Mundspeicheldrüse, Magen-Darm	
46	Darm	+	Darm, Leber, Niere, Schlund, verschiedene Drüsen	
47	Darm Lunge nervöse Staupe	— +	Lunge	einheitliche Iris ohne Falten
48	Schilddrüse Herz Lunge	— — +	Lunge, Magen-Darm	
49	Brustfell Niere Prostata Herz	— — — —	allgemeine Muskel-, Nerven- u. Gewebsschwäche	
50	Niere Prostata Blase Lunge Herz	— + — —	Blase, Augen, Nase, Stirn	
51	Lunge Darm Herz Milz	+ + — —	Lunge, Darm, Kopf, Hals, Achseldrüse, Ohrspeicheldrüse, Kleinhirn	
52	Lunge	+	Lunge, Nase, Auge, Rücken, Ohr, Hals, Kleinhirn	
53	Darm Herz Lunge Niere	— — +	Lunge, Schlund, Mund, Rücken, allgemeine Muskel-, Nerven- u. Gewebsschwäche	
54	Haut Herz Milz Leber Niere	— — + — —	Leber, Lunge, Bauchspeicheldrüse, Hals	
55	Schilddrüse Lunge Herz Niere Blase	 + — — —	Lunge, Oberkiefer, Rücken, allgemeine Muskel-, Nerven- u. Gewebsschwäche	

Fall	Nach dem Zerlegungsbefund erkrankte Organe	Veränderungen im entsprechenden Organfeld	Irisdiagnose	Bemerkungen
56	Milz	--	Ober- u. Unterkiefer,	
	Lunge	—	Mund	
57	Lunge	+	Lunge, Bauch, Niere,	
	Herz, Milz	—	Blase, Harnleiter	
	Leber	—		
	Magen-Darm	—		
58	Magen-Darm	+	Magen-Darm, Hals,	
	Niere	—	Lunge, Luftröhre	
	Blase	—		
	Harnwege	—		
	Herz	-		
59	Lunge	—	o. B.	**Lungen-Tbc.** ohne Irisveränderungen
	Brustfell			
	Herz	—		
	Magen-Darm	—		
60	Lunge	-		Iris getigert mit zackigen Falten
	Herz			
	Magen-Darm	—		
	nervöse Staupe			
61	Niere	—	Magen-Darm	rund um die ganze Iris gewellte Faltenbildungen (wie bei nervöser Staupe)
	Prostata	—		
	Blase	—		
	Leber	—		
62	Räude	—	Magen-Darm, Herz, Rücken	
63	Magen-Darm	—	Lunge, Hals, Milz,	
	Niere	—	Rücken, allgemeine	
	Lunge		Muskel-, Nerven- u. Gewebsschwäche	
64	Magen-Darm		o. B.	
	Herz	—		
	Lunge	—		
	Pankreas	—		
65	Magen-Darm	+	Magen-Darm	rund um die ganze Iris gezackte Faltenbildungen
	Milz			
	nervöse Staupe			
66	Lunge	—	Rücken, Zwerchfell	
67	Herz	—	Lunge, Luftröhre,	
	Luftröhre	+	Augen, Nase, Rücken,	
	Darm	+	Darm	

Fall	Nach dem Zerlegungsbefund erkrankte Organe	Veränderungen im entsprechenden Organfeld	Irisdiagnose	Bemerkungen
68	Niere Lunge Schilddrüse	— + —	Lunge, Mund, Rücken, Hals, Hüfte, Bauch, Zwerchfell	
69	Niere, Herz Lunge Lungenfell Leber Darm	— + + — +	Lunge, Darm, Nase, Oberkiefer, Blase, Hals, Bauch, allgemeine Muskel-, Nerven- und Gewebsschwäche	
70	Milz Magen-Darm	— +	Magen-Darm, Lunge, Hals, Rücken, Kiefer	
71	Lunge Milz nervöse Staupe	+ —	Lunge	getigerte Iris mit zackigen Faltungen rundum
72	Magen-Darm Herz Lunge nervöse Staupe	+ — +	Magen-Darm, Lunge	getigerte Iris mit zackigen Faltungen
73	Lunge Schilddrüse Gesäuge	— — —	Kopf, Rücken, Bauch, Milz, allgemeine Muskel-, Nerven- u. Gewebsschwäche	
74	Gesäuge Niere Herz	+ — +	Gesäuge, Herz, Lunge, Schlund, allgemeine Muskel-, Nerven- u. Gewebsschwäche	
75	Magen-Darm Prostata Harnblase	— — —	allgemeine Muskel-, Nerven- u. Gewebsschwäche, Augen, Zunge, Mund	
76	Lunge Herz	— —	?	gewellte Faltenbildung
77	Lunge Leber Niere Milz Herz Schilddrüse	— — — — — +	Schilddrüse, Magen-Darm, Bauch, Rücken, allgemeine Muskel-, Nerven- u. Gewebsschwäche	
78	Magen-Darm Niere	— —	Arm, Rippenfell, Stirn, Nase, Kiefer, Rückenmuskulatur	
79	Lunge Magen-Darm Milz nervöse Staupe	+ + —	Lunge, Magen-Darm, Rücken, Bauch	Iris getigert, geringe Faltenbildung

Fall	Nach dem Zerlegungsbefund erkrankte Organe	Veränderungen im entsprechenden Organfeld	Irisdiagnose	Bemerkungen
80	Lunge	+	Lunge, schwache Konstitution	
	Milz	—		
	Darm	—		
81	Lunge	—	Leistendrüsen, Blase, Nabel	
	Herz	—		
	Milz	—		
	Leber	—		
82	Lunge	—		Iris einheitlich mit zackigen Faltenbildungen
	Milz	—		
	nervöse Staupe			
83	Lunge	—		Iris einheitlich mit zackiger Faltenbildung
	Herz	—		
	Leber	—		
	nervöse Staupe			
84	Niere	—	Lunge, Magen-Darm, Blase, Geschlechtsorgane	
	Leber	—		
	Milz	—		
	Herz	—		
	Lunge	+		
	Magen-Darm	+		
85	Darm	+	Darm	einheitliche Iris mit geringer Faltenbildung
	Milz	—		
	Lunge	—		
	nervöse Staupe			
86	Niere	—	Lunge, Magen-Darm, Rücken	
	Herz	—		
	Lunge	+		
	Leber	—		
87	Niere	-	Magen-Darm, allgemeine Muskel-, Nerven- und Gewebsschwäche	
	Magen	+		
	Blase	—		
	Herz	—		
88	Niere	—	Lunge, Magen-Darm, allgemeine Muskel-, Nerven- u. Gewebsschwäche	
	Herz	-		
	Lunge	+		
	Magen-Darm	+		
89	Magen-Darm	—	Milz	stark getigerte Iris mit zackiger Faltenbildung rundum
	Milz	+		
	Niere	—		
	Herz	-		
	Lunge	—		
	nervöse Staupe			

Fall	Nach dem Zerlegungsbefund erkrankte Organe	Veränderungen im entsprechenden Organfeld	Irisdiagnose	Bemerkungen
90	Magen-Darm Milz Lunge Blase nervöse Staupe	— — — —		getigerte Iris mit zackiger Faltenbildung
91	Niere Herz	—	Magen-Darm	
92	Niere Herz Milz	— — —	Lunge, Augen, Nase, Magen-Darm, allgemeine Muskel-, Nerven- und Gewebsschwäche	
93	ohne grobanatomischen Befund nervöse Staupe		Milz, Hals, Ohr, Rücken	einheitliche Iris mit geringgradiger Faltenbildung
94	Blase	—	?	gewellte Faltenbildung rundum (ähnlich wie bei nervöser Staupe)
95	Magen-Darm Milz nervöse Staupe	— —	o. B.	einheitliche Iris ohne Falten
96	Magen-Darm Mandeln Lunge	— — +	Lunge, Milz	
97	Herz Leber	—	Lunge, Hals, Rücken, allgemeine Muskel-, Nerven- u. Gewebsschwäche	
98	Lunge Milz nervöse Staupe	— —	Magen-Darm	einheitliche Iris mit geringgradiger Faltenbildung
99	Niere Darm Haut	— — —	Lunge, schwache Konstitution	
100	Lunge Niere Blase Darmlymphknoten	+ — + —	Lunge, Blase, Schulter, Rücken	

Zum Schlusse meiner Arbeit spreche ich meinem hochverehrten Lehrer, Herrn Universitätsprofessor Dr. Dr. h. c. J. Nörr, Vorstand der Medizinischen Tierklinik der Universität München, für die Überlassung des Themas und die liebenswürdige Unterstützung bei dessen Ausarbeitung meinen aufrichtigen Dank aus.

Schrifttum.

1. **Baumhauer:** Der Blick ins Auge. Wien 1928.
2. **Bayer:** Augenheilkunde. Wien und Leipzig 1914.
3. **Bußmann:** Die Berichtigung der Augendiagnose. Würzburg 1931.
4. **Ellenberger-Baum:** Handbuch der vergleichenden Anatomie der Haustiere. Berlin 1926.
5. **Ellenberger-Scheunert:** Lehrbuch der vergleichenden Physiologie der Haussäugetiere. Berlin 1925.
6. **Götze-Müller-Ließ:** Versuche über den Unwert der Augendiagnose beim Rind. D. Tierärzte-Blatt 1935, Nr. 21.
7. **Greef:** Die sogen. Augendiagnose. Berlin 1924.
8. **Groenouw:** Beziehungen von Allgemeinleiden und Organerkrankungen zu Veränderungen und Krankheiten des Sehorgans. Berlin 1928.
9. **Groenouw:** Die Irisdiagnose. Volksgesundheitswacht 1938, Nr. 16.
10. **Herzog:** Über wahre und falsche Augendiagnose. Volksgesundheitswacht 1938, H. 16.
11. **Jakob:** Tierärztliche Augenheilkunde. Berlin 1920.
12. **Martin:** Lehrbuch der Anatomie der Haustiere, Bd. 4. Stuttgart 1919.
13. **Müller, Andreas:** Die Augendiagnose in ihren gesicherten Ergebnissen. Oranienburg 1926.
14. **Müller, Karl:** Irisveränderungen beim Huhn im Zusammenhang mit Organkrankheiten. Diss. München 1937.
15. **Salzer:** Augendiagnose und Okkultismus.
16. **Salzer:** Wahre und falsche Augendiagnose. Med. Welt 1927, Nr. 12.
17. **Schnabel:** Das Auge als Gesundheitsspiegel. München 1930.
18. **Schnabel:** Symptome des äußeren Auges und seiner Adnexe bei Erkrankungen im Organismus mit besonderer Berücksichtigung der Irisreaktionen. Leipzig 1921.
19. **Schulte:** Enzyklopädie der Irisdiagnostik. Köln 1938.
20. **Sustmann:** Die Augendiagnose. Tierärztl. Rundschau Bd. 27, S. 975.
21. **Taller:** 168 kurze Beweise für die Richtigkeit der Augendiagnose als diagnostisches Hilfsmittel. Leipzig 1935.
22. **Tuchlinski:** Klinische Untersuchungen über Beschaffenheit, Farbe und Veränderung der Iris des Pferdes. Münchner Tierärztliche Wochenschrift 1935, S. 601.
23. **Wagner, Fr.:** Studien über die Irisfarbe und die Möglichkeit einer Augendiagnose beim Hund. Diss. München 1932.

Lebenslauf.

Ich, Kurt Neher, wurde am 9. Juni 1914 zu Schramberg geboren als Sohn des Bezirksnotars Friedrich Neher und seiner Ehefrau Klara, geb. Teufel. Nach Besuch der Oberrealschulen Reutlingen und Ulm legte ich am 22. März 1932 in der Oberrealschule Ulm die Reifeprüfung ab. Anschließend widmete ich mich dem Studium der Tiermedizin in München und Berlin. Von 1934—35 unterbrach ich das Studium zur Ableistung eines freiwilligen Dienstjahres bei der Wehrmacht. Im März 1938 erhielt ich die Bestallung als Tierarzt und war anschließend als Assistent an der Medizinischen Tierklinik München tätig. Zurzeit bin ich als Unterveterinär bei I.-R. 19 einberufen. Mit der vorliegenden Arbeit befasse ich mich seit Oktober 1938.

Rechte Iris Linke

z. Fall 32

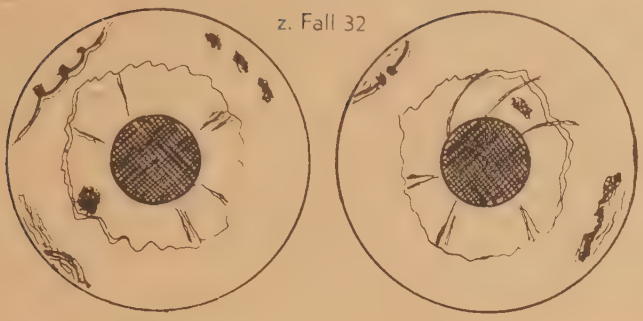

Rechte Iris Linke

z. Fall 33

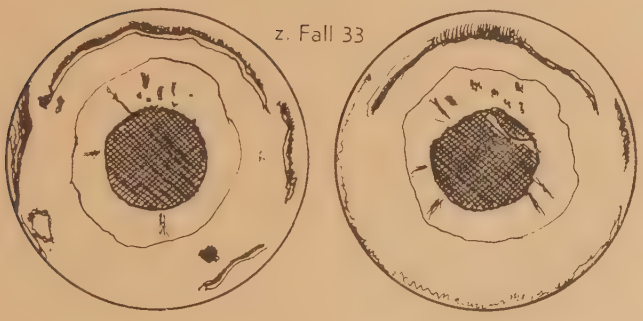

Rechte Iris. Linke

z. Fall 34

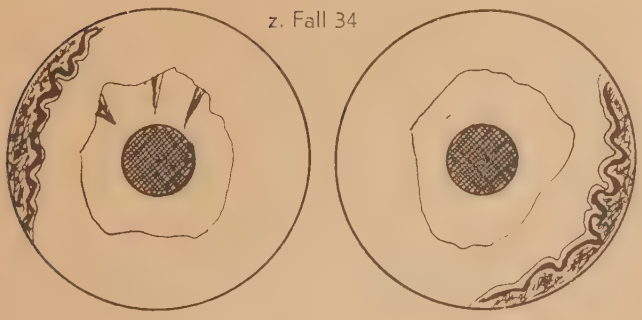

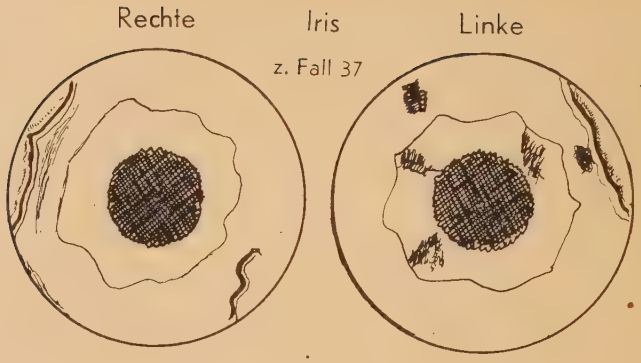
Rechte
Iris
z. Fall 37
Linke

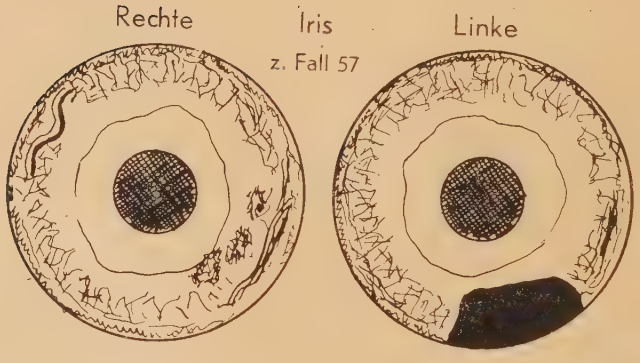
Rechte
Iris
z. Fall 57
Linke

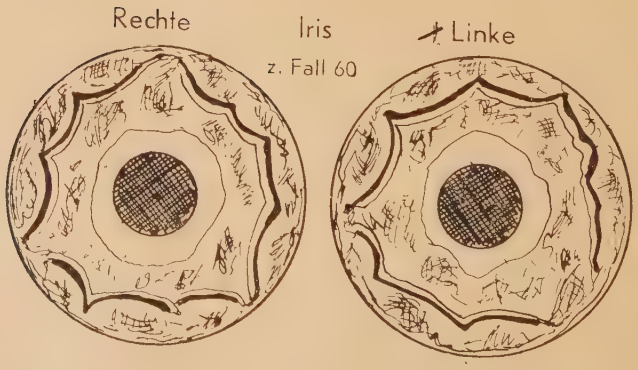
Rechte
Iris
z. Fall 60
Linke

Rechte Iris Linke

z. Fall 22

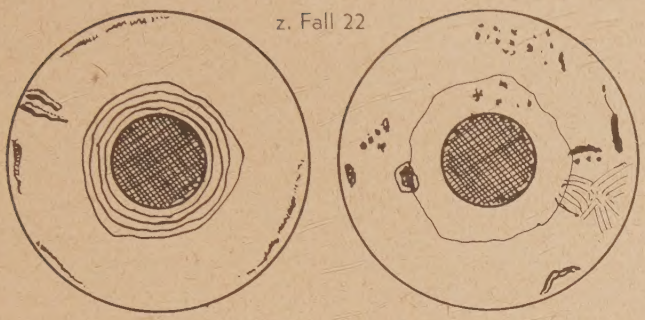

Rechte Iris Linke

z. Fall 63

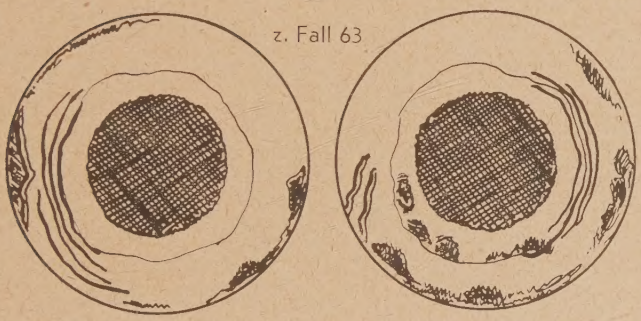

Rechte Iris Linke

z. Fall 65

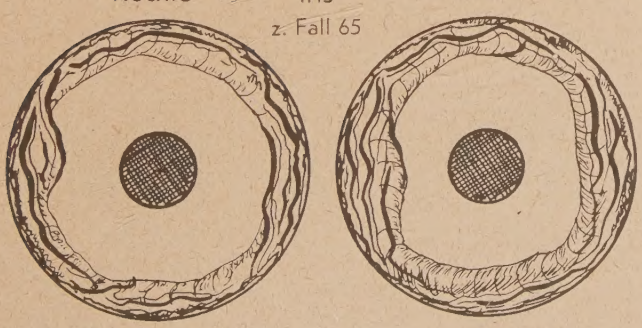

Rechte Iris Linke

z. Fall 90

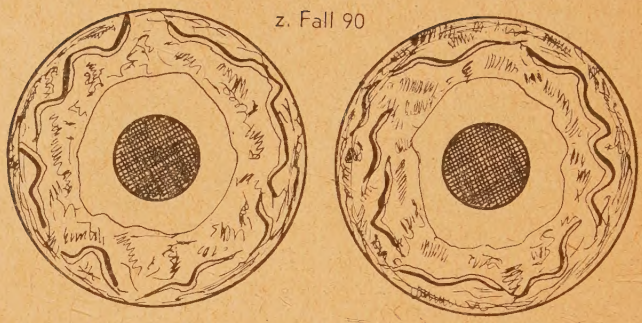

Rechte Iris Linke

z. Fall 73

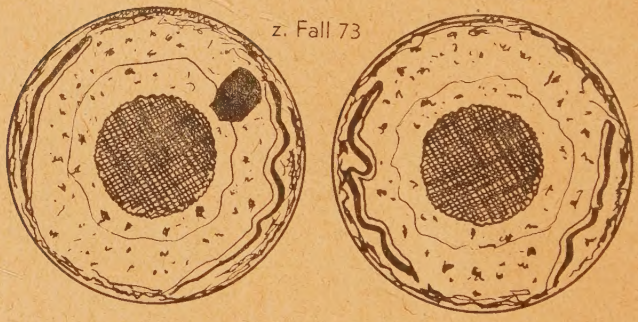

Rechte Iris Linke

z. Fall 62

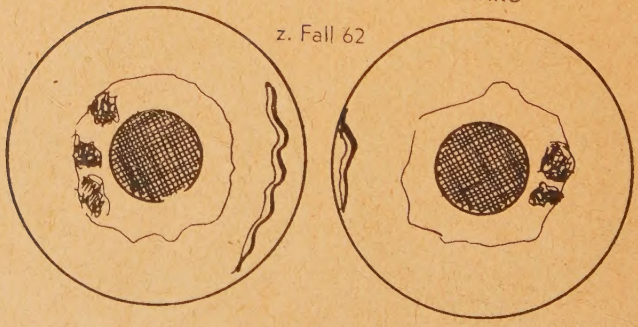

E. Huber, Buchdruckerei
München, Schönfeldstr. 12